Zeitschrift für Krebsforschung.

In Verbindung mit dem Klinischen Jahrbuch.

Im Auftrage des

Komitees für Krebsforschung

herausgegeben von

Dr. E. v. Leyden, Geh. Med.-Rat u. Prof.
Dr. P. Ehrlich, Geh. Med.-Rat u. Prof.
Dr. M. Kirchner, Geh. Ober-Med.-Rat u. Prof.
Dr. E. Wutzdorff, Geh. Reg.-Rat u. Direktor

Redigiert von

Prof. Dr. **v. Hansemann,** Berlin.
Prof. Dr. **George Meyer,** Berlin.

Erster Band. Fünftes Heft.

Jena
Verlag von Gustav Fischer
1904.

Diese Zeitschrift bildet einen Teil des **„Klinischen Jahrbuches“**, im Auftrage des Königlich Preussischen Herrn Ministers der geistlichen, Unterrichts- und Medizinal-Angelegenheiten, unter Mitwirkung der Herren Prof. Dr. **M. Kirchner,** Geh. Ober-Med.-Rat und Dr. **Naumann,** Wirkl. Geh. Ober-Reg.-Rat, herausgegeben von Prof. Dr. **Freih. v. Eiselsberg** in Wien, Prof. Dr. **Flügge,** Geh. Med.-Rat in Breslau, Prof. Dr. **Freih. v. Mering** in Halle a. S. und Prof. Dr. **Werth,** Geh. Med.-Rat in Kiel.

(S. Seite 4 des Umschlages.)

Inhalt.

Seite

Originalien.

1. Geh. Med.-Rat Prof. Dr. J. Orth: Ueber Heilungsvorgänge an Epitheliomen nebst allgemeinen Bemerkungen über Epitheliome 399
2. Dr. Anton Sticker: Transplantables Lymphosarkom des Hundes. Ein Beitrag zur Lehre der Krebsübertragbarkeit. (Aus dem Königl. preussischen Institut für experimentelle Therapie in Frankfurt a. M. Abteilung für Krebsforschung.) (Leiter: Geh. Med.-Rat Prof. Dr. P. Ehrlich) 413
3. Dr. S. Watsuji: Beiträge zur Kenntnis des primären Hornkrebses der Lunge. (Aus dem Patholog. Institut des Krankenhauses am Urban zu Berlin, Leiter: Prof. Dr. C. Benda) 445

Berichte über Versammlungen, Kongresse, aus Instituten und Krankenanstalten.

1. Aus den Sitzungsberichten der mediz.-naturwiss. Sekt. des Esdelyi Muzeum Egylet, Kolozsvàr 1903 463
2. Vom 33. Kongress der Deutschen Gesellschaft für Chirurgie, 1904 . . 463

Referate 465

Vermischtes 496

Verlag von Gustav Fischer in Jena.

Verbreitung des Carcinoms in Berlin. Von Dr. **Albert Aschoff,** Arzt. Mit drei Plänen. (Dem Komitee für Krebsforschung zur Veröffentlichung vorgelegt.) 1902. Preis: 2 Mark 50 Pf.

Das Wachstum und die Verbreitungswege des Magencarcinoms vom anatomisch-klinischen Standpunkt. Von Dr. **Robert Borrmann,** I. Assistent am patholog.-anatomischen Institut in Marburg a. L. Mit 16 Tafeln und 21 Abbildungen im Text. 1901. Preis: 16 Mark.

Centralblatt für innere Medizin, 27. Juli 1901, Nr. 30:

Indem wir hier die Hauptresultate der B.'schen Arbeit besprechen, heben wir hervor, dass nach B. kein Zweifel darüber besteht, dass das Carcinom nur aus sich herauswächst. Diese Frage des Wachstums hat nichts zu tun mit der Entstehung des Carcinoms und muss davon streng getrennt werden. Bezüglich der klinischen Frage weist B. nach, dass unter 63 Fällen nur 43 mal im Gesunden operiert wurde und dass unter diesen letzteren 28 recidivfrei am Leben blieben. Man soll also noch viel weiter als bisher von der Grenze des makroskopischen Kranken entfernt bleiben.

Die Protozoen als Parasiten und Krankheitserreger nach biologischen Gesichtspunkten. Von Dr. **Franz Doflein** in München. Mit 220 Abbildungen im Text. 1901. Preis: brosch. 7 Mark, geb. 8 Mark.

Münchener med. Wochenschrift Nr. 52 vom 24. Dez. 1901:

. . . Unter diesen Umständen ist es freudig zu begrüssen, wenn ein durch eigene Arbeiten auf diesem Gebiete vorteilhaft bekannter Forscher es unternimmt, das bisher Erreichte in übersichtlicher Weise darzustellen, die speziell für den Arzt wichtigen Gesichtspunkte besonders hervorhebend. . . . Dass auch der bei Arbeiten mit diesen so difficilen Objekten notwendigen Technik jedesmal ein besonderer Abschnitt gewidmet ist, werden alle, welche selbständige Untersuchungen über Protozoen vorzunehmen in der Lage sind, angenehm empfinden, ebenso sind die reichen Litteraturangaben auf einem solchen Grenzgebiet von Medizin und Zoologie höchst willkommen. Jedem aber, der sich für diesen Zweig biologischer Forschung interessiert, kann Doflein's Buch angelegentlichst empfohlen werden.

Mitteilungen aus Finsens Medicinske Lysinstitut (Finsens medizinisches Lichtinstitut), Kopenhagen. Herausgegeben von Prof. Dr. **Niels R. Finsen.** 4. Heft. Mit 9 Abbildungen im Text. Preis: 4 Mark.

Inhalt: I. Lupus vulgaris pharyngis. Von Holger Mygind. II. Beitrag zu den Untersuchungen über die Durchstrahlungsmöglichkeit des Körpers. Von Gunni Busck. (Mit 1 Figur.) III. Untersuchungen über die Fähigkeit der baktericiden Lichtstrahlen, durch die Haut zu dringen. Von Hans Jansen. (Mit 3 Figuren.) IV. Ein neuer Lichtsammelapparat zur Einzelbehandlung. Von Niels R. Finsen und Axel Reyn. (Mit 2 Figuren.) V. Die Einwirkung des Lichtes auf Amöben. Von Georges Dreyer. (Mit 3 Figuren.) VI. Ueber die relative Penetrationsfähigkeit der verschiedenen Spektralstrahlen gegenüber tierischem Gewebe. Von Gunni Busck. VII. Ueber die Widerstandsfähigkeit der Bakteriensporen gegenüber dem Lichte. Von Hans Jansen. VIII. Literaturbericht.

Nachdruck verboten.

Ueber Heilungsvorgänge an Epitheliomen nebst allgemeinen Bemerkungen über Epitheliome.

Nach einem in der Sitzung des Komitees für Krebsforschung am 17. März 1904 gehaltenen Vortrage.

Von

J. Orth, Berlin.

Ehe ich an die Besprechung der besonderen Vorgänge an Epitheliomen, welche ich kurz als Heilungsvorgänge bezeichnen will, herangehe, wird es notwendig sein, dass ich darlege, was ich unter Epitheliomen verstehe, da eine Einheitlichkeit in dem Gebrauch dieses Wortes noch nicht besteht.

Bei der Bezeichnung der Geschwülste gehe ich von histologisch-histogenetischen Gesichtspunkten aus. Für mich sind epitheliale Zellen nicht solche, welche nur wie Epithel aussehen — denn die epithelioiden Zellen der infektiösen Granulome besitzen diese Eigenschaft auch, — sondern sie müssen auch aus Epithelien hervorgegangen sein. Das lässt sich natürlich nicht mehr in jedem einzelnen Falle nachweisen, denn einer grösseren Geschwulst kann man nicht ansehen, wie sie zuerst entstanden ist, aber Analogieschlüsse sind hier statthaft. Wenn von einer bestimmten Geschwulstart eine Anzahl Fälle in ihrer Genese klar gestellt sind, wenn sich dabei ein Typus hat feststellen lassen, so dürfen wir bei jeder anderen gleichartigen Geschwulst dieselbe typische Entstehung annehmen, ohne jedesmal die Verpflichtung zu haben, auch für diesen besonderen Fall jenen Nachweis von neuem zu erbringen.

Jede Geschwulst nun, bei der solche Epithelzellen das Wesentliche bedeuten, bezeichne ich mit dem Namen Epitheliom, gleichgültig, ob die Neubildung sich biologisch als gutartig oder als bösartig erweist; aber je

nach diesem Verhalten unterscheide ich gutartige, benigne, einfache, von den bösartigen, malignen Epitheliomen. Ich befinde mich dabei ganz im Einklange mit unserem onkologischen Altmeister Virchow, welcher sich im Anschluss an die Erkrankung des damaligen Kronprinzen Friedrich Wilhelm ausführlich über diese Fragen geäussert hat[1]). Virchow unterscheidet die beiden Formen als hyperplastische und heteroplastische, doch scheint mir in Rücksicht auf die Herkunft der Epithelzellen die Trennung in homöotope und heterotope Epitheliome besser zu sein, da der wesentliche Unterschied darin besteht, dass es sich bei den ersten um reine Oberflächenwucherungen handelt, bei denen die normale Grenzlinie zwischen Epithel und Bindegewebe, zwischen deckendem und bedecktem Gewebe erhalten bleibt und von dem Epithel nicht überschritten wird, während bei den anderen dieses geschieht, indem das Epithel in das bedeckte Gewebe eindringt, Tiefenwucherungen erzeugend. „Ich halte Alles dasjenige für gutartig", so sagt Virchow an dem angegebenen Orte, „für einfach, für lokal, für nur oberflächlich hyperplastisch, wo ich im stande bin, am Grunde der epithelialen Decke dieselbe scharfe Grenze zu finden, wie sie normal besteht." „Jede Spur von Epithel im Bindegewebe halte ich für suspekt."

Es ist ja nicht zu leugnen, dass es Ausnahmen gibt — ich erinnere nur an die Drüsenwucherungen im Darm, besonders bei Dysenterie, welche ich in den Verhandlungen der Deutschen Pathologischen Gesellschaft[2]) beschrieben habe, — es fehlt auch nicht an zweifelhaften Fällen, bei welchen die Entscheidung, ob eine Ueberschreitung der Grenze stattgefunden hat, sehr schwierig ist, aber das sind eben besondere Fälle, welche für sich betrachtet werden müssen und welche die Regel nicht umstürzen können.

Einen guten Anhalt bei der Unterscheidung von gutartiger und bösartiger Wucherung gibt für jene Stellen des Körpers, wo die Grenze nicht morphologisch so scharf bezeichnet ist wie am Darm oder an der Tracheo-Bronchialschleimhaut, also insbesondere an der äusseren Haut, die Beachtung von Einschlüssen in die Epithelzellenhaufen, welche letztere ich mit Waldeyer Krebskörper nennen will, nicht von jenen heute mit dem Namen „Einschlüsse" belegten parasitenähnlichen oder vielleicht zum Teil wirklich parasitären Gebilden, sondern von geweblichen Einschlüssen verschiedener Art, unter denen insbesondere die leimgebenden und noch mehr die elastischen Fasern häufiger angetroffen werden können. Wenn, wie an dem vorgelegten,

---

1) Virchow, Ueber Pachydermia laryngis, Berl. klin. Wochenschr., 1887, No. 32, S. 585.

2) Bd. 3, S. 135, 1901.

nach Weigert gefärbten Schnitt eines Hautkrebses, in den Krebskörpern, zum Teil dicht neben in Mitose begriffenen Krebszellen elastische Fasern sichtbar sind, oder wenn, wie an dem aufgestellten, nach Van Gieson gefärbten Uteruskrebs, kollagene Fasern zwischen den Zellen eines Krebskörpers verlaufen, so beweisen diese Befunde eben, dass es sich um Krebskörper, um eine heterotope Epithelbildung handelt, dass die Epithelzellen in das Bindegewebe eingedrungen sind und die einzelnen Gewebselemente umwachsen haben. Diese Bilder findet man nur da, wo junges Wachstum ist, an den älteren Stellen pflegen die geweblichen Einschlüsse zu Grunde gegangen zu sein. Es wären meines Erachtens Untersuchungen darüber erwünscht, ob nicht einzelne der landläufigen sogen. Einschlüsse von solchen Gewebsresten abzuleiten sind.

Zu den einfachen, oberflächlichen, gutartigen, homöotopen Epitheliomen rechne ich die gutartigen Adenome, gleichgültig ob sie cystisch sind oder nicht, der Mamma, der Schilddrüse, der Eierstöcke u. s. w., besonders aber auch die papillären Epitheliome, wie sie unter anderen im Kehlkopfe vorkommen, wo sie bei dem bekannten hohen Patienten nicht waren, während sie bei dem Vater von Virchow diagnostiziert wurden. Es ist jüngst die irrtümliche Behauptung aufgestellt worden, dass diese von den Klinikern meist als Papillome, von Virchow als Pachydermia verrucosa bezeichneten Geschwülste von Virchow zu den Fibromen gerechnet worden seien. Das Gegenteil ist richtig, denn Virchow schreibt am angegebenen Orte: „Sonderbarerweise hat man diese Warzen, oder, wie ich noch einmal sagen will, diese Papillome wissenschaftlich zu den Fibromen gestellt. Das ist meiner Meinung nach ein arger Irrtum. Es gibt fibröse Geschwülste von ausgezeichneter Reinheit am Kehlkopfe, die der Hauptsache nach aus Bindegewebe bestehen und nur einen schwachen Epithelüberzug besitzen. Aber das Bindegewebe, welches in dem Zapfen einer harten Warze steckt und welches überdies noch Gefässe enthält, ist ein solches Minimum, dass niemand eine solche Bildung ein Fibrom nennen sollte.“ Das Wesentliche bei diesen Neubildungen ist auch nach Virchows Meinung eine Wucherung des Epithels, die mit dem Bindegewebe gar nichts zu tun hat, denn es heisst weiter: „Somit leugne ich jeden Zusammenhang, der auf das Bindegewebe zurückführt, und behaupte, dass es sich wesentlich um eine Erkrankung handelt, welche das Epithel als solches betrifft.“ Der Hergang ist nicht etwa so zu verstehen, „dass von irgend einer Stelle der Schleimhaut aus sich eine Papille entwickelt, welche in das Epithel oder die Epidermis hineindringt und sie mechanisch vorschiebt, sondern umgekehrt, zuerst wuchert die Epidermis und erst allmählich wächst in das gewucherte Epithel die Papille hinein.“

Virchow zieht auch die Konsequenzen aus dieser Anschauung, denn er sagt: „Wollte man danach die Geschwulst benennen, so würde sie unzweifelhaft Epitheliom heissen müssen“, leider aber entschliesst er sich nicht dazu, dieser richtigen Erkenntnis zu folgen, denn „auch dieser Name ist gemissbraucht worden, indem man ihn auf eine gewisse Krebsart, auf die Kankroidform, angewandt hat“. Offenbar sieht aber Virchow den Missbrauch des Wortes nicht darin, dass man das Kankroid so genannt hat, sondern vielmehr darin, dass man nur es so genannt hat, nicht auch die anderen Krebse, denn er fährt fort: „In der Tat ist der gewöhnliche Larynxkrebs epithelial; auch er ist also ein Epitheliom. Wenn man wissenschaftlich einteilt, so bedeutet Epithelioma ganz generell jede Geschwulstform, bei welcher der epitheliale Anteil die Hauptsache ausmacht.“ Dem muss man ohne Einschränkung zustimmen, daraus sollte man aber auch, unbeirrt dadurch, dass das Wort Epitheliom früher eine andere Bedeutung gehabt hat, für die Nomenklatur die Konsequenzen ziehen, indem man alle Krebse den Epitheliomen zurechnet, aber auch umgekehrt nur solche Geschwülste Krebse nennt, welche sich als Epitheliome erweisen.

Dass für die Krebse die Forderung zutrifft, dass der epitheliale Anteil die Hauptsache ausmacht, das zeigen die Metastasen, bei denen nur die Krebszellen, nicht das Stroma, von dem Primärtumor stammen, das zeigen insbesondere die sogenannten Lymphgefässkrebse, z. B. der Lunge, des Uterus, denen in den Lymphgefässen das Stroma überhaupt fehlt, die darum auch keinen alveolären Bau besitzen, sondern lediglich aus heterotop wucherndem Epithel bestehen. Also weder das Stroma überhaupt, noch die alveoläre Anordnung desselben gehören zum Wesen des Krebses, sondern einzig und allein das heterotop wachsende Epithel.

Damit ist die Berechtigung nicht nur, sondern gemäss Virchows richtigem Ausspruch geradezu die wissenschaftliche Notwendigkeit erwiesen, diese Geschwülste, die Krebse, den Epitheliomen zuzurechnen. Aber wie unter den gutartigen, so gibt es auch unter den bösartigen Epitheliomen Verschiedenheiten im Bau, welche es gestatten, zunächst 2 Gruppen zu bilden, von denen die eine durch eine typische Anordnung der Krebszellen, die andere durch eine atypische Lagerung derselben ausgezeichnet ist. Es gibt Uebergänge zwischen diesen beiden Gruppen, eine zunächst nach dem Typus der ersten Gruppe wachsende Geschwulst kann weiterhin die Besonderheit der zweiten darbieten, die Zusammengehörigkeit aller Formen darf also nie aus dem Auge verloren werden, aber es gibt doch reine Fälle, und diese müssen für die allgemeine Beurteilung massgebend sein und zeigen

so charakteristische Verschiedenheiten, dass eine Bildung von Unterabteilungen auf Grund ihrer Verschiedenheiten notwendig ist.

Eine typische Anordnung der Krebszellen zeigen zunächst die Adenome, denn ihre Zellen sind regelmässig in Drüsenart um einen Hohlraum herumgelagert, bald Röhren, Kanäle, bald Blasen, bald traubige Figuren bildend. Der Regel nach sind diese Krebszellen ausgeprägte Cylinderzellen, aber nicht ihre Form ist das Wesentliche, sondern ihre Nebeneinanderlagerung, ihre Fähigkeit, Hohlräume zu umkleiden, darum halte ich auch die Bezeichnung Cylinderzellenkrebs nicht für empfehlenswert, weil dieselbe nur eine nebensächliche Erscheinung berücksichtigt, sondern nenne die Neubildung Epithelioma malignum adenomatosum oder kürzer Adenoma malignum, weil dadurch die charakteristische Erscheinung der epithelialen Neubildung zum Ausdruck gelangt. Es ist wichtig, festzustellen, dass diese Fähigkeit der Zellen, in drüsiger Anordnung zu wachsen, auch den Metastasen dieser Geschwülste, sowohl den auf dem Lymphwege, wie den auf dem Blutwege entstandenen zukommt, denn dadurch wird einerseits bewiesen, wie wesentlich diese Anordnung für den Charakter der Neubildung ist, andererseits liefert diese Tatsache ein Argument für die Annahme, dass zur Entstehung einer Metastase verschleppte Zellen des Primärtumors notwendig sind, da nur so diese Uebereinstimmung in der so charakteristischen Wachstumseigentümlichkeit erklärlich und verständlich ist. Ich weiss sehr wohl, dass die Adenomzellen diese Fähigkeit allmählich verlieren können, dass sie, um mit Hansemann zu reden, in der Anaplasie Fortschritte machen können, aber ich habe doch selbst wiederholt Fälle zu untersuchen Gelegenheit gehabt, bei denen immer wieder Rezidive entstanden, die immer wieder typische Adenome waren, und deren Metastasen durchaus das gleiche Verhalten zeigten. Also die Erhaltung der Fähigkeit, beim Wachstum drüsenartige Anordnung beizubehalten, muss ich doch für das Regelmässige und Typische halten, und es ist gewiss nicht ohne Bedeutung, dass gerade diejenigen Schleimhäute, deren Epithel normal zu Krypten und Kanälen angeordnet ist, Magen, Darm, Corpus uteri, die Hauptfundorte der typischen malignen Adenome abgeben.

Eine zweite Neubildung epithelialer Natur mit Erhaltung einer typischen Anordnung stellt der epidermoidale oder Hornkrebs dar. Hier ist es vor allem die durch die mangelnde Oberfläche zwar von der Norm etwas abweichende, aber im übrigen doch regelmässige Aufeinanderfolge von Schichten mit typisch verschiedenen Zellen, die basale Cylinderzellenschicht, die Schicht der Stachelzellen, die Schicht der Hornzellen, manchmal sogar die Keratohyalinschicht zwischen beiden, welche das Besondere dieses Epithelioms ausmacht. Auch bei ihm findet sich oft eine Verwischung der angegebenen Charaktere,

aber sie kehren doch immer wieder, und selbst in den sogenannten Basalzellenkrebsen der Haut treten doch immer wieder Stellen auf — und zwar im Zentrum der Krebskörper —, wo die Zellen grösser und platt werden, sowie Keratinbildung zeigen. Für die Metastasen auf dem Lymph- wie auf dem Blutwege gilt das bei den Adenomen Gesagte.

Je nachdem man nun die Aehnlichkeit in der Schichtenbildung mit derjenigen der Epidermis oder die ja ebenfalls als Ausfluss einer wichtigen biologischen Funktion zu betrachtende Fähigkeit der Zellen zur Keratinbildung in dem Namen besonders hervorheben will, kann man die Geschwulst Epithelioma epidermoidale oder Epithelioma keratoides nennen; einfacher erscheint mir die alte Bezeichnung Kankroid, eine Abkürzung für Epithelioma cancroides.

Diesen, weniger von dem Typus des Wachstums normaler Epithelverbände abweichenden Epitheliomen stehen jene mit atypischer Lagerung der Zellen gegenüber, bei welchen die epithelialen, auch in ihrer Gestalt viel weniger charakteristischen, polymorphen Krebszellen ohne jede Regelmässigkeit nebeneinander liegen, unregelmässige Haufen, Stränge, auch wohl Netze bildend.

Bei den Adenomen und Kankroiden tritt das die Krebskörper enthaltende Gewebe, das Stroma, gegenüber der charakteristischen Gestaltung jener durchaus zurück, es erweist sich ohne weiteres als ein untergeordneter Bestandteil, der nur bei den papillären Kankroiden, den Blumenkohlgewächsen mit Cylinderzellen wie denjenigen mit verhornenden Plattenzellen, für die Gestaltung der Oberfläche eine wesentliche und bestimmende Rolle spielt. Demgegenüber spielt das Stroma in der Morphologie der Krebse mit atypischer Zellenanordnung eine grössere Rolle, so dass seine Beschaffenheit und Anordnung schon seit lange als ein wichtiges diagnostisches Kriterium angesehen worden ist. Die überall zu findende Angabe, dass die Krebse ein alveoläres bindegewebiges Stroma besässen, bezieht sich weniger auf die Adenome und Kankroide als auf diese Form der malignen Epitheliome. Es spielt dabei der Umstand eine Rolle, dass bei den beiden ersten Formen die Zellenwucherung deutlicher eine kontinuierliche ist als bei den letzten, bei welchen freilich die Alveolen ebensowenig als völlig abgeschlossene Hohlräume anzusehen sind, wie das bei den Lungenalveolen der Fall ist. Doch kommt eine diskontinuierliche Krebskörperbildung hier offenbar häufiger vor als bei den beiden anderen Formen. Will man hier im Namen dem Wesen Ausdruck geben, so könnte man an die Bezeichnung Epithelioma malignum alveolare denken, doch halte ich dieselbe nicht für geeignet, weil einerseits die Alveolenbildung auch bei den anderen Formen vorkommen kann, und andererseits nicht jeder Krebs mit atypischer Zellenanordnung deut-

liche alveoläre Struktur zu haben braucht. Epithelioma malignum atypicum wäre geeigneter, wenn auch nicht zu verkennen ist, dass bei allen malignen Epitheliomen irgend eine Abweichung vom normalen Typus vorhanden ist. Darum benutze ich das der Bezeichnung Kankroid zu Grunde liegende Wort Cancer und nenne also einen der 3. Gruppe angehörigen Krebs Epithelioma malignum cancerosum oder kurz Cancer.

Sonach unterscheide ich also die malignen Epitheliome je nach dem histologischen Befund in die 3 Untergruppen: Adenome, Kankroide, Cancer. Eine makroskopische Diagnose der Unterformen ist nicht immer zu machen; dann begnüge ich mich mit der Diagnose Krebs oder Carcinom, es der mikroskopischen Untersuchung vorbehaltend, eine genauere Klassifizierung zu ermöglichen. Es macht meines Erachtens keinerlei Schwierigkeiten, die aus dem besonderen Verhalten des Stroma, aus besonderen Leistungen der Krebszellen, aus besonderen genetischen Eigentümlichkeiten herstammenden Besonderheiten einzelner Krebse auch für die Unterformen im Namen zum Ausdruck zu bringen. Ist der Krebs hart, scirrhös oder weich, medullär, so spreche ich von scirrhösem oder medullärem Adenom, Kankroid oder Cancer, ist Schleim von den Krebszellen gebildet worden, so liegt ein Adenoma mucosum, gelatinosum oder ein Cancer mucosus, gelatinosus vor, ist die epitheliale Neubildung vom Chorionepithel ausgegangen, so steht nichts im Wege, von Chorioepithelioma oder Cancer chorioepithelialis, syncytialis, chorioectodermalis zu sprechen u. s. f. —

Was nun die Heilungsvorgänge an Epitheliomen betrifft, so ist bekannt, welchen Wandel die Anschauungen der Aerzte in Bezug auf spontane Heilung von Geschwülsten überhaupt, von Krebsen im besonderen im Laufe der Zeit erfahren haben. Es sei nur daran erinnert, dass Oppolzer und andere Aerzte geheilte Krebse der Leber anerkannten, die sich freilich später als Gummata entpuppten. Im allgemeinen ist mit Recht die Ansicht die herrschende geworden, dass die Geschwülste und insbesondere die Krebse eine spontane Heilung nicht erfahren, aber gewisse Einschränkungen dieser Regel haben sich doch allmählich als notwendig erwiesen. Bei den Epitheliomen allerdings gelten die Fälle von wirklich spontanem Schwund als grösste Seltenheiten, und manche Pathologen, z. B. Borst in seiner Geschwulstlehre, halten dafür, dass alle solche Angaben auf diagnostischen Irrtümern beruhen. Sicherlich sind alle diejenigen Fälle verdächtig, bei welchen die Diagnose nicht durch die mikroskopische Untersuchung gesichert ist, aber für die Möglichkeit einer örtlichen Heilung, die man insofern als spontane bezeichnen kann, als nach unvollständiger operativer Entfernung ohne weiteres ärztliches Zutun ein örtlicher

Schwund aller Neubildung, also eine örtliche Heilung eintrat, habe ich selber einen Beweis erhalten. Bei einem Falle von malignem Adenom des Rectum aus der Praxis von Prof. Rotter, welcher darüber in Langenbecks Archiv[1]) berichtet hat, habe ich selbst an zwei zu verschiedenen Zeiten entfernten Stücken die Diagnose malignes Adenom gestellt und war deshalb nicht wenig erstaunt, als ich vernahm, daß die am Mastdarm noch vorhanden gewesenen Wucherungen spontan sich zurückgebildet hätten, so dass der Mensch für geheilt gelten konnte. Es ist auch später keine örtliche Wucherung mehr aufgetreten, wohl aber entwickelte sich nach 3 Jahren eine Geschwulst am Becken, welche sich wiederum als Adenom erwies. Auch bei der Sektion konnte am Mastdarm nichts mehr von Geschwulstbildung nachgewiesen werden.

Aber solche Fälle bilden sicherlich grosse Ausnahmen, während jene andere Form von partieller Heilung, welche in einem Schwund und Zerfall der Krebszellen bei zurückbleibendem Stroma besteht, bekanntermassen gar nicht so selten zu beobachten ist, sowohl an primären wie sekundären Krebsen.

Freilich tritt die narbige Umwandlung nur an den älteren, zentral gelegenen Teilen ein, während in der Peripherie das Wachstum weiter schreitet, es handelt sich also nicht um eine Heilung im ganzen, sondern nur an einem Teile, aber immerhin ist es doch hier eine Heilung, denn das wesentliche der Neubildung, der epitheliale Bestandteil, ist verschwunden. In solchem Schwund liegt wohl auch die Wirkung der Belichtung, welche ja neuerdings so vielversprechende Erfolge aufzuweisen hat, jedenfalls fiel es mir auf, dass in einem Falle von Hautkrebs, welcher mit Röntgenstrahlen, freilich ohne durchgreifenden Erfolg behandelt worden war, innerhalb der Krebskörper zahlreiche kernlose Zellenhaufen lagen, welche von grossen Mengen von Leukocyten durchsetzt und umgeben waren. Hier war also jedenfalls nur ein Teil der Krebszellen geschädigt worden, während in denjenigen Fällen, wo völliger Schwund der Geschwulst erzielt worden ist, sämtliche Krebszellen zu Grunde gegangen sein müssen.

Diesen Erscheinungen hat Ribbert in seinem Geschwulstwerk eine grosse theoretische Wichtigkeit beigelegt; er sieht darin die Beweise, dass die Tumorzellen unmöglich eine gesteigerte Vitalität im Sinne einer biologischen Aenderung besitzen könnten; sie wüchsen, so meint er, lebhafter als normale Zellen, aber dies Wachstum sei nur ausgelöst, nicht eine neue eigenartige Qualität. Daher könne es unter Umständen, wenn die Bedingungen ungünstig werden, spontan auf-

---

1) Bd. 58, Heft 2 und Bd. 61, Heft 4.

hören oder es könne durch absichtliche Einwirkungen eingeschränkt und aufgehoben werden. Ja, die vitale Energie müsse in den Tumorzellen sogar herabgesetzt sein. Denn die normalen Körperelemente litten z. B. bei Röntgenbehandlung nicht, während jene beeinflusst würden. Ich verstehe diese Auseinandersetzung nicht, denn auch wenn eine gesteigerte Vitalität, eine erhöhte Wachstumsenergie an den Zellen als neue eigenartige Qualität vorhanden ist, so steht diese Eigenschaft doch auch unter dem Zwange äusserer Umstände, auch solche Zellen sind dem Kampf der Teile untereinander, dem Korrelationsgesetz nicht entzogen. Jedermann kennt die Bedeutung des Widerstandes des umgebenden Gewebes für die Wachstumsleistung der Geschwülste; eine Fascie hält das Wachstum zurück, ist sie aber endlich durchbrochen, so geht die Geschwulstwucherung in beschleunigtem Tempo vor sich; ein Kankroid der Haut über der Tibia wächst langsam und häufig an ganz umschriebener Stelle durch die Kompakta des Knochens gegen die Markhöhle hin vor, ist diese aber endlich erreicht, so entsteht sofort ein pilzförmig sich ausdehnender, offenbar auf beschleunigtes Wachstum zurückzuführender Knoten im Knochenmark. Das lässt sich vollkommen mit der Annahme einer erhöhten Vitalität in Einklang bringen, wie ich auch gar keine Schwierigkeit sehe, eine so grosse Beeinträchtigung dieser Vitalität durch äussere Umstände, besonders durch Ernährungsverhältnisse anzunehmen, dass die Zelle trotz ihrer das Wachstum einstellt und zu Grunde geht. Dass aber solche Zellen durch ungünstige äussere Einwirkungen besonders leicht in ihrer Lebenstätigkeit gestört werden, scheint mir eher für als gegen eine erhöhte Vitalität und in keiner Weise für eine Herabsetzung der vitalen Energie, wie Ribbert will, zu sprechen, denn je energischer der Stoffwechsel, desto ernährungsbedürftiger das Element, desto leichter auch Störungen möglich. Auch bei einem hypertrophischen Organ mit verstärkter Tätigkeit sehen wir leichter Störungen eintreten als bei einem nichthypertrophischen, die lebhaft tätigen Parenchymzellen der Niere werden leichter durch toxische Stoffe geschädigt wie die einfachen Deckzellen, bei allgemeiner Anämie leiden die Herzmuskeln, aber weniger das intermuskuläre Bindegewebe u. s. f. Je höhere Vitalität, je stärkere Funktion, je lebhafteren Stoffwechsel eine Zelle hat, um so leichter kann sie eine Schädigung ihres Stoffwechsels und ihrer Ernährung erfahren, um so eher kann ihr ganzes Dasein bedroht werden.

So wichtig und interessant also auch diese Art der Heilung der Epitheliome ist, so eifrig sie auch noch in der nächsten Zeit diskutiert werden wird, so möchte ich dieselbe doch jetzt nicht weiter erörtern, sondern von einer anderen Art sprechen, bei welcher es sich

um Veränderungen handelt, die von der Peripherie der Epitheliome ihren Ausgang zu nehmen pflegen.

Es ist eine bekannte Tatsache, dass an der Peripherie besonders der malignen Epitheliome eine mehr oder weniger breite Zone von zelliger Infiltration vorkommt, ähnlich derjenigen, welche man überall da findet, wo eine Bindegewebsneubildung statthat. Es ist nichts Sicheres darüber bekannt, dass auch bei Krebsen eine solche Umwandlung des zelligen Gewebes zu Bindegewebe vorkommen könne, obgleich bei einer Form epithelialer Neubildung, bei den sogenannten verkalkten Epitheliomen der Haut von verschiedenen Untersuchern derartiges behauptet worden ist. Auch einer meiner Schüler, welcher drei Fälle von verkalkten Epitheliomen aus meinem Göttinger Material beschrieben hat, ist zu dieser Anschauung gelangt, aber ich muss meinerseits doch sagen, dass ein Beweis für diese Annahme fehlt, und dass ich es doch für viel wahrscheinlicher halte, dass die bei solchen Geschwülsten zweifellos vorkommende bindegewebige Kapsel eine präformierte ist, der Balg eines Atheroms, wie es die meisten Untersucher angenommen haben. Ganz besonders scheint mir für diese Ansicht auch der Umstand zu sprechen, dass bei unserem besterhaltenen Epitheliom in der bindegewebigen Kapsel Krebskörper vorhanden waren, wie ich es ähnlich vor einiger Zeit auch bei merkwürdigen eingekapselten Leberkrebsknoten gesehen habe, welche mir Herr Litten gezeigt hat. Eine Art der Kapsel findet sich ja bekanntlich bei sekundären Krebsknoten in der Leber sehr häufig infolge der mechanischen Beiseitedrängung des Lebergewebes und es kann dabei, wenn cirrhotisches Bindegewebe vorhanden ist, stellenweise sogar eine Art fibröser Kapsel entstehen, aber das ist doch eben ganz etwas anderes als eine Abkapselung eines Epithelioms im Sinne eines Heilungsvorganges.

Bei denselben verkalkten Epitheliomen habe ich zuerst aber auch noch eine andere Art von Bindegewebsneubildung kennen gelernt, welche mir seitdem noch mehrfach vorgekommen ist und welche ich noch kurz besprechen will, eine Art von Organisation des Epithelioms im Sinne der Organisation etwa eines Thrombus. Ich gehe dabei auf die Literatur nicht ein, sondern berichte nur über meine eigenen Erfahrungen.

Die Arbeit meines Schülers Denecke, welche in der Festschrift enthalten ist, die ich 1893 Rudolf Virchow als Institutsdirektor gewidmet habe, enthält eine genauere Beschreibung der Befunde, ich will deshalb hier nur kurz das Wesentliche wiederholen.

Es fanden sich grössere, von Bindegewebe umgebene Krebskörper, in welchen eine ausgedehnte Verhornung, Nekrose und Verkalkung

der Epithelzellen eingetreten war. Hauptsächlich da, wo die Verkalkung bis zur Oberfläche der Zellhaufen reichte, traten nun die Erscheinungen einer Organisation auf mit Riesenzellen- und Fibroblastenbildung. Ich lege dabei weniger Nachdruck auf die Riesenzellen, wissen wir doch, dass es Fremdkörperriesenzellen gibt, deren Entstehung und Bedeutung ich als bekannt voraussetzen darf; nur das Eine sei bemerkt, dass sich die deutlichsten Zeichen dafür fanden, dass die Riesenzellen an der Zerstörung der verhornten und verkalkten Epithelzellenhaufen teilnahmen, denn einzelne hatten Fortsätze zwischen die Zellen hineingeschickt, andere hielten einzelne Zellen förmlich umklammert, wieder andere enthielten in ihrem Leibe Zellen- und Kalkreste umschlossen als Zeichen ihrer phagocytären Tätigkeit.

Wichtiger erscheint mir, dass auch junge Bindegewebszellen — als solche muss ich sie ihrem Aussehen nach halten — sowohl einzeln wie in Zügen zwischen die verkalkten Epithelzellen eingedrungen sind, ihre Verbindung gesprengt haben, so dass die Zellen schliesslich — aus den Bildern darf man wohl hier den Vorgang erschliessen — einzeln und weit zerstreut zwischen jungen Bindegewebszellen liegen, oder dass sie auch grössere Teile der verkalkten Zellenmassen abgelöst haben, welche dann, wenn sich zu den Fibroblasten Bindegewebsfasern gesellt haben, als ganz isolierte selbständige kleine Zellinseln entfernt von der Hauptmasse mitten im Bindegewebe liegen. Dieses neugebildete Bindegewebe war verhältnismässig arm an Zellen, aber es zeigte ein sehr merkwürdiges Verhalten, indem in demselben Knochen sich bildete, teils metablastisch aus Bindegewebszellen, teils neoblastisch aus Osteoblasten. Der Knochen lag vielfach dicht an den verkalkten Epithelmassen an. So verlockend es ist, über die Beziehungen zwischen Verkalkung und Verknöcherung Betrachtungen anzustellen, will ich doch darauf nicht eingehen, sondern mich zu der zweiten Gruppe der Beobachtungen wenden, über welche ein anderer meiner Schüler, Herr Becher, in Virch. Arch., Bd. 156, 1899, Mitteilung gemacht hat.

Auch diesmal waren es gleich mehrere (2) Fälle, welche übereinstimmend einen Befund gaben, welcher dem bei den verkalkten Epitheliomen erhobenen ähnlich war, obgleich er auch wichtige Abweichungen darbot. Zunächst konnte hier gar kein Zweifel sein, dass man es mit einem bösartigen Epitheliom, einem Kankroid zu tun hatte, welches sich beidemale an chronische Knochenerkrankung mit Fistelbildung angeschlossen hatte. Eine stärkere Verkalkung fehlte in der Geschwulst, aber es war eine ausgedehnte Verhornung und ungemein reichliche Perlkugelbildung eingetreten, so dass vielfach Hornperlen unmittelbar von bindegewebigem Stroma umgeben waren. Die Kern-

färbung war im Gegensatz zu den verkalkten Epitheliomen zwar auch nicht überall, aber doch noch in einem Teile der Epithelzellen zu erzielen. An diesen stark verhornten und reichlich geschichteten Krebskörpern zeigten sich nun dieselben Erscheinungen der Organisation und Zersprengung, wie sie vorher geschildert wurden. Ich betone, dass auch bei diesen Epitheliomen zwar vielfach Fremdkörperriesenzellen bei der Zerstörung beteiligt waren, dass aber häufig Granulationsgewebe gleichzeitig vorhanden war, ja, dass es Stellen gab, wo nur Granulationsgewebe in die Perlkugeln hineingewachsen war und dieselben gesprengt hatte. Auch hier waren wieder die Zellen schliesslich vereinzelt im Granulationsgewebe gelagert und deutlich kleiner als die noch im Verband befindlichen. Auch bei solchen isolierten Zellen konnte vielfach Kernfärbung noch erzielt werden. Also die Krebszellen waren zwar in grosser Ausdehnung verhornt, auch zum guten Teil abgestorben, aber der Rest war zwar in Degenereszens, jedoch noch nicht völlig tot.

Vor kurzem habe ich nun einen neuen Fall beobachtet, welcher der klinischen Annahme nach zu der zweiten Gruppe gehören sollte, denn es war ein papillärer Krebs auf dem Grunde von Atherombildung diagnostiziert worden. Auch dieser Fall ist soeben von einem meiner Volontärassistenten, Herrn Dr. Schwarz, in Virch. Arch., Bd. 175 eingehend beschrieben worden. Ich verweise auch bei ihm wegen der Einzelheiten auf diese Veröffentlichung, lege aber ausser dem makroskopischen Präparat noch eine Anzahl mikroskopischer Schnitte zur Erläuterung vor.

Es handelte sich um eine ursprünglich fast faustgrosse, gestielte blumenkohlartige Neubildung der behaarten Kopfhaut, welche sich neben zahlreichen Atheromen entwickelt hatte und in deren Nähe ein kleines subkutan gelegenes Atherom gefunden wurde. Mikroskopisch bildeten dünne Bindegewebssepta grosse Fächer, in welchen regelrecht geschichtete, aber zum weit überwiegenden Teil verhornte und ganz kernlose Epithelschüppchen lagen, ohne Schichtungskugeln, aber an nicht wenigen Stellen mit mehr oder weniger reichen Kalkablagerungen. Schon an den ersten, von einer beliebigen Stelle zum Zweck der Demonstration im Kurs hergenommenen Schnitten sah ich das mir geläufige Bild der Organisation, mit Riesenzellen und gefässhaltigem Granulationsgewebe, auch wieder beide vielfach in Kombination, aber auch jedes für sich allein. Einzelne Riesenzellen enthielten deutlich Kalkkrümel, aber es wurden keine Zelleinschlüsse an ihnen gefunden. Die von Granulationsgewebe ganz umschlossenen Epithelzellen waren zum Teil deutlich verkleinert, aber nicht alle waren kernlos. Es kann also gar keinem Zweifel unterliegen, dass auch hier eine Zerstörung der epithelialen Elemente nach Zersprengung ihrer Ver-

bände vorhanden war, also immerhin eine Art von spontaner Heilung. Das besonders Interessante dabei, das, was dem Fall eine Sonderstellung gibt gegenüber den in der Literatur sonst noch bekannten ähnlichen Fällen, ist nun das, dass die Geschwulst erst seit $^1/_4$ Jahr bemerkt worden war und rapid gewachsen sein soll. Bisher war die Organisation nur bei ganz alten Epitheliomen gesehen worden, der neue Fall beweist, dass eine solche in grossem Umfange auch an einer relativ jungen Neubildung vorkommen kann. Sie hat zu dem rapiden Wachstum meines Erachtens nicht unerheblich beigetragen, denn die Zahl der Mitosen in den Epithelzellen war eine nur mässige.

Was die Stellung der Geschwulst betrifft, so muss ich sie meiner ersten Gruppe näher stellen als der zweiten. Ein bösartiges in die Tiefe Wachsen liess sich nicht nachweisen, dagegen waren dieselben grossen, der Perlkugeln fast entbehrenden Hornzellenhaufen vorhanden, wie bei jenen, die Verkalkung war zwar noch nicht so weit gediehen, aber doch schon in reichem Masse vorhanden, und es fehlte endlich auch nicht die Beziehung zu Atheromen. Ich meine also, dass wir es mit einem jungen verkalkten Epitheliom zu tun hatten, welches kein Kankroid war, sondern ein noch gutartiges papilläres Epitheliom. Die klinischen Erfahrungen stimmen damit gut überein, denn die Operationswunde heilte ohne Anstand, und es ist auch heute noch kein Rezidiv aufgetreten, die regionären Lymphdrüsen waren und sind nicht verändert.

Wenn ich mich nun frage, ob denn bei den geschilderten Veränderungen von Heilungsvorgängen geredet werden darf, so will ich gewiss nicht ausser Acht lassen, dass an den Stellen, wo die Bindegewebsbildung eintrat, die Geschwulstzellen bereits in rückgängiger Veränderung begriffen waren, selbst wenn, wie es auch in dem letzten Falle wieder beobachtet wurde, Zellen mit noch färbbaren Kernen in das Bereich der Zerstörung hineinbezogen wurden. Die wesentlichen Geschwulstelemente waren also schon nicht mehr leistungsfähig, sie kamen für das Fortschreiten der Geschwulstwucherung kaum noch in Betracht. Immerhin gehörten sie aber doch noch der Neubildung an, waren noch integrierende Bestandteile derselben, und so wurde mit ihrer Zerstörung doch ein Teil der Neubildung zerstört, es wurde Geschwulstgewebe durch Bindegewebe ersetzt, also kann auch von einer Art von Heilung gesprochen werden, wenngleich die Vorgänge für das Gesamtverhalten der Geschwulst kaum ernstlich in Betracht kommen.

In dem Gesagten ist auch schon ein gut Teil der Antwort auf die Frage enthalten, was die Ursache der Bindegewebsbildung ist. Die Riesenzellen geben uns einen Fingerzeig: es handelt sich um Fremdkörperriesenzellen, um die Organisation eines Caput mortuum,

eben die Stärke und Ausdehnung der rückgängigen Veränderungen an den Geschwulstzellen ist die unerlässliche Vorbedingung für diese Heilungsvorgänge. Es ist möglich, dass entzündliche Prozesse im Bindegewebe die Wucherung desselben begünstigen, wenigstens fehlte es auch an der Kopfhaut der Trägerin dieses letzten Epithelioms ebenso wenig an entzündlichen Veränderungen wie bei den beiden Fällen mit Fistelkankroid und den ähnlichen Fällen anderer Autoren.

Nachdruck verboten.

Transplantables Lymphosarkom des Hundes.

Ein Beitrag zur Lehre der Krebsübertragbarkeit.

Aus dem Königl. preussischen Institut für experimentelle Therapie in Frankfurt a. M. [Abteilung für Krebsforschung] (Leiter: Geh. Med.-Rat Prof. Dr. P. Ehrlich).

Von

Dr. med. **Anton Sticker,**
Assistent des Instituts.

(Erste Mitteilung.)

Mit 3 Tafeln.

Seit beiläufig 2 Jahren wurden am Institute für experimentelle Therapie zahlreiche Krebsübertragungsversuche angestellt. Teils waren es unmittelbar nach der Operation herbeigeschaffte Geschwulststücke des Menschen, teils spontane, meist selbst dem lebenden Tiere entnommene Tumoren, welche auf gesunde Tiere überimpft und verpflanzt wurden.

Als Versuchstiere dienten Ziege, Hund, Katze, Kaninchen, Meerschweinchen, Ratte und Maus. Die Anzahl der einzelnen Uebertragungsversuche beträgt mehr als 400. Die mannigfachste Art der Uebertragung wurde versucht: die kutane, subkutane, intraokulare, intranasale, intraglanduläre (Mamma, Gl. anales, Gl. thyreoid.), intravaginale, intrauterine, intraskrotale, intrastomachale, intrahepateale, intraperitoneale, intratracheale, intrathorakale, intraarteriale, intravenöse, intramuskuläre, intraosseale, intrakraniale.

Es gelang in keinem Falle, vom Menschen stammende Krebsgeschwulst auf irgend ein Versuchstier mit Erfolg zu übertragen. Die eingeführten Geschwulstsäfte und Geschwulststücke wurden nach gewisser Zeit spurlos resorbiert; ein Ansatz zu neuer Geschwulstbildung, sei es an der Impfstelle, sei es in fernliegenden Organen, wurde weder bei den sorgfältigsten Obduktionen der nach Wochen und Monaten umgestandenen oder getöteten Tiere noch bei den peinlichsten mikroskopischen Untersuchungen der Residuen überimpfter Geschwulstpartikel oder verdächtiger Organanomalien aufgefunden.

Auch die grösste Zahl der Versuche mit Tiertumoren[1]) verlief ergebnislos, selbst wenn diese innerhalb derselben Tierart vorgenommen wurden.

So wurden von Hund auf Hund in 79 Versuchen 16 maligne Tumoren, sowie 6 gutartige Tumoren ohne Erfolg überimpft, und zwar:

4 Carcinome der Mamma (3 mit Metastasen in Milz, Leber, Lunge, Brustfell bezw. in Milz und Leber bezw. in den regionären Lymphdrüsen);
3 Mischtumoren der Mamma (1 Adenocarcino-Sarkom, 1 Adenocarcino-Myxochondrosarkom, 1 Fibrochondrosarkom);
4 Carcinome der äusseren Haut (2 Carcinome des Schwanzes, 1 Carcinom des Halses mit Metastasen in Leber und Nieren, 1 Carcinom des Kopfes);
1 Carcinom des Unterkiefers mit Lungenmetastasen;
2 Carcinome der Schilddrüse (1 mit Lungenmetastasen);
1 Carcinom der Analdrüsen;
1 Sarkom der Bauchhöhle (retroperitoneales Sarkom mit Metastasen in Nieren und Lymphdrüsen);
4 Cystoadenome der Mamma;
1 Fibromyxom der Haut;
1 Myom des Scheide.

Von Katze auf Katze wurden 2 maligne Tumoren in 6 Versuchen überimpft, und zwar: 1 Carcinoma mammae (mit Metastasen in Lunge, Milz und Leber) und 1 Sarkom der Unterhaut (mit Metastasen in Lunge und Leber).

Die Uebertragung des Carcinoms war ohne Erfolg; dagegen entwickelte sich bei einer Katze 10 Wochen nach subkutaner Verimpfung des Sarkoms ein überhaselnussgrosser, lappiger Tumor. Derselbe wurde bald darauf wieder vollständig resorbiert.

Erfolgreiche Uebertragungen in zahlreichen Reihen wurden mit verschiedenen Krebstumoren der Maus und mit einem Lymphosarkom des Hundes erzielt; über erstere wird von anderer Seite berichtet werden, die letzteren bilden den Gegenstand vorliegender Mitteilung.

Die Versuche sind keineswegs abgeschlossen. Ich behalte mir weitere Mitteilungen vor, insbesondere über Versuche, welche zur Feststellung der Widerstands- und Lebensfähigkeit der Geschwulstzellen ausserhalb des tierischen Organismus und der Möglichkeit der

---

1) Für die freundliche Ueberlassung von lebenden, mit Tumoren behafteten Tieren sei den Herren: Prof. Dr. Regenbogen in Berlin, Prof. Dr. Georg Sticker in Giessen, Tierarzt Wagner in Frankfurt a. M., Tierarzt Stolz in Lechenich, Grossherzogl. Kreisveterinärarzt Hollerbach in Oppenheim a. Rh., Kgl. Bezirkstierarzt Ehrle in Markt Oberdorf, ganz besonders aber Hoftierarzt Dr. Diehn in Frankfurt a. M. und Prof. Dr. Uebele in Stuttgart an dieser Stelle gedankt.

therapeutischen Beeinflussung des Lymphosarkoms im tierischen Organismus unternommen wurden.

Spontanes Lymphosarkom des Penis bei einem Hunde.

Den Ausgangspunkt der Versuche bildete ein männlicher Pintscher — schwarzgrauer Schnauzer —, 7 Jahre alt, bei welchem sich eine ausgebreitete knotige Geschwulstbildung der Genitalien vorfand.

Der Penis war bedeutend vergrößert und fühlte sich, besonders an seinem hinteren Ende, weichknotig an; an seiner unteren Fläche, kurz vor dem Scrotum, eine pfennigstückgrosse Geschwürsnarbe, welche in der Mitte eine stecknadelkopfgrosse Oeffnung aufweist. Durch dieselbe gelangt man mit einer Sonde in den Präputialraum, welcher eine rahmige Flüssigkeit enthält. Diese fliesst auf leichten Druck aus der Vorhautöffnung heraus.

Hinter dem Scrotum in der Regio perinaea liegen zwei taubeneigrosse, ziemlich derbe Geschwulstknoten. Der rechts gelegene läßt an seiner Oberfläche mehrere nabelartige Einziehungen erkennen und ist mit der Haut fest verwachsen. Mehrere pfennigstückgrosse Geschwürswunden, welche mit blutig-eitriger Flüssigkeit bedeckt sind, finden sich in der nächsten Umgebung.

Herr Prof. Uebele von der Tierärztlichen Hochschule in Stuttgart, welchem der Hund zur Behandlung übergeben worden, hatte die grosse Freundlichkeit, dem Institute von diesem Falle Nachricht zu geben und in meinem Beisein die linke Schamdrüse unter strengster Asepsis zu exstirpieren.

Bei der 9 Tage später im Pathologischen Institute durch Herrn Professor Lüpke vorgenommenen Sektion fand sich nach Eröffnung der Vorhaut rechterseits zwischen den Blättern derselben eine rotwurstgrosse, ziemlich derbe Geschwulst, deren Schnittfläche viele einzelne, markige Knoten aufwies und eine krebsmilchähnliche Flüssigkeit absonderte. Hinter dieser Geschwulst war das innere parietale Blatt der Vorhaut mit zahlreichen kleineren und größeren Knoten besetzt, welche zum Teil tiefer in das submuköse Gewebe reichen. Auch das die Rute überziehende viscerale Blatt der Vorhaut war auf grössere Strecken — ventral $2^1/_2$ cm, dorsal $3^1/_2$ cm weit — mit rundlichen Knoten besetzt [1]).

Diagnose: Sowohl nach dem klinischen wie anatomischen Befunde lag eine multiple maligne Neubildung vor. Die Wahrscheinlichkeitsdiagnose lautete: Carcinoma in regione perinaea et praeputii. Die eingehende histologische Untersuchung ergab den seltenen Fall eines Penissarkoms.

---

1) Ausser obigen pathologischen Veränderungen fanden sich noch eine mässige Hypertrophie der Prostata und eine Endocarditis valvularis verrucosa chronica.

Histologischer Befund des Spontantumors des Stuttgarter Hundes: Der grösste Teil des mikroskopisch untersuchten Stückes der intra vitam exstirpierten Lgl. pubis erwies sich hämorrhagisch infiltriert. Die nächste Umgebung der Markstränge und der Lymphfollikel, die eigentlichen Lymphbahnen, waren mit Schollen roter Blutkörperchen angefüllt. Die Follikel wiesen deutliche Keimzentren auf. Die Kapsel und die Trabekel innerhalb der Drüse waren durch Zunahme des fibrösen Bindegewebes um das Drei- und Vierfache verdickt.

Am stumpfen Ende des keilförmig exzidierten Stückes fand sich eine kalottenartig dem Lymphdrüsengewebe sich anschliessende fremdartige Gewebsmasse. Dieselbe besteht ausschliesslich aus rundlichen, grossen Zellen, welche von vereinzelten Kapillarschlingen durchzogen waren.

Die Zellen gleichen an Grösse und Gestalt den grösseren Lymphzellen der Keimzentren der Follikel; sie besitzen einen zarten, rundlichen, schwach sich färbenden Zellleib, welcher nur wenig den Kern überragt. Die Kerne haben eine ellipsoide Gestalt und eine Länge von 7,5—11 μ bei einer Breite von 5—9 μ. Sie sind grob gekörnt und enthalten ein grosses, stark sich färbendes Kernkörperchen. Eine überaus grosse Anzahl der Zellen befindet sich in mitotischer Teilung.

Von den kleinen Lymphocyten, den typischen Lymphkörperchen, unterschieden sich diese Zellen durch ihre doppelte und dreifache Grösse, durch das Vorhandensein eines stark ausgeprägten Kernkörperchens und durch ihr Verhalten gegenüber bestimmten Farbstoffen. Bei Hämalaunfärbung nach Hansen erschienen die Lymphkörperchen stark diffus gefärbt, die fraglichen Zellen grob gekörnt. Bei Triacidfärbung nach Ehrlich erschien der Zellleib der letzteren rötlich, der Zellkern blaugrün gekörnt mit leuchtend rotem Kernkörperchen. In den kleinen Lymphocyten erschien nach Triacidfärbung der kaum sichtbare Zellleib rötlich, der Kern diffus blaugrün.

Ausser den Kapillaren, deren Endothelien einen zarten, bis zu 15 μ grossen Zellleib mit grossen, länglich-ovalen Kernen besassen, wurde kein anderes Stroma gefunden; nur hier und da erschien bei stärkster Vergrösserung zwischen den Zellen eine feinkörnige, feinfädige Substanz.

Es handelte sich nach dem mikroskopischen Befunde neben fibröser Hyperplasie der Lymphdrüse um ein in den Randsinus und in den Lymphwegen vordringendes Lymphosarkom.

Methode der Uebertragung.

Das subkutane Impfverfahren war in der Regel folgendes: Aus der mit einer Billrothschen Hakenzange gefassten Geschwulst wurden reis- bis gerstenkorngrosse Stückchen mittels scharfer Trokar-

hülsen herausgestochen. Die also beschickten Hülsen wurden durch eine kleine Wunde der rasierten und mit Sublimatlösung und Alkohol gereinigten Haut der seitlichen Brustwand 3—4 cm weit in dem Unterhautzellgewebe vorgeschoben und mit einem Stilett entleert. Die Hautwunde wurde mit wenig Watte und Kollodium verschlossen.

Bei den intraperitonealen Impfungen wurde ein starker Trokar durch die Bauchdecke gestossen, das Stilett entfernt und sodann eine mit Tumorstückchen beschickte schwächere Trokarhülse eingebracht und mittels eines Stiletts entleert. Wundverschluss wie oben.

In einigen Fällen wurde die im Mörser zerstossene und mit physiologischer Kochsalzlösung aufgeschwemmte Tumormasse mittels Spritze injiziert.

Uebertragungsversuche in I. Generation.

1. Versuchsreihe

Stuttgarter Hund (Sarcoma penis)

Hund No. 1 (subkutan)	0
Hund No. 2 (subkutan)	+
Hund No. 3 (subkutan)	+
Hund No. 4 (subkutan)	+

Kleine Partikelchen der Schamdrüse des Stuttgarter Hundes wurden sofort nach der Exstirpation auf 4 Hunde verimpft.

Versuch No. 1: Langhaariger, weisser Schosshund, 10 Jahre alt, aus Berlin.

14. V. 03. Subkutane Impfung.

29. V. Wunde per primam verheilt. Das einverleibte Drüsenpartikelchen nicht mehr zu fühlen.

25. VI. Keine Geschwulstbildung.

20. VIII. Tötung des Hundes. Keine Geschwulstbildung.

Versuch No. 2: Männlicher Rehpintscher, über 15 Jahre alt, aus Neustadt.

14. V. 03. Subkutane Impfung.

19. V. Wunde per primam verheilt, an der Implantationsstelle nichts zu fühlen.

25. VI. Linsengrosse Schwellung.

21. V. Leichte, flache Schwellung.

11. VII. Pfenniggrosse Geschwulst.

4. VIII. Tumor stabil.

8. VIII. Tumor zerdrückt.

15. VIII. Tumor völlig resorbiert.

Versuch No. 3: Gelber männlicher Schosshund, über 12 Jahre alt, aus Neustadt.

14. V. 03. Subkutane Impfung.

19. V. Wunde per primam verheilt; an der Implantationsstelle nichts zu fühlen.

11. VI. An der Implantationsstelle nichts zu fühlen.
25. VI. Linsengrosser Tumor.
11. VII. Erbsengrosser Tumor.
4. VIII. Kirschgrosser Tumor.
8. VIII. Ueberkirschgrosser Tumor; derselbe wird zerdrückt.
22. VIII. Der Hund wird getötet; die Geschwulstmasse, welche die Grösse einer halben Kirsche besitzt, wird auf einen anderen Hund (No. 17) verimpft.

Versuch No. 4: Weisse, langhaarige Schosshündin, über 12 Jahre alt, aus Neustadt.

14. V. 03. Subkutane Impfung.
19. V. Wunde per primam verheilt; an der Implantationsstelle nichts zu fühlen.
2. VI. An der Implantationsstelle nichts zu fühlen.
9. VI. Bohnengrosser Tumor.
22. VI. Saubohnengrosser Tumor; der grösste Teil desselben wird operativ entfernt und zur Verimpfung auf andere Hunde (No. 5, 6, 7, 8, 9, 10) benutzt; ebenso wurde der Hund selber an der rechten Thoraxseite geimpft.

11. VII. Die Operationswunde der linken Seite war vollständig vernarbt. Der zurückgelassene Tumorrest war zur Grösse einer zahmen Kastanie herangewachsen.

1. VIII. Die Rezidivgeschwulst war rosskastaniengross und drohte die darüberliegende Haut, mit welcher sie fest verwachsen war, zu durchbrechen.
4. VIII. Durchbruch des Tumors.

In den nächsten Tagen trat Zerfall der obersten Tumorschicht ein, welchem durch Auskratzen, Tamponade und Vernähen der Hautwunde Einhalt zu bringen versucht wurde; die Nähte wurden jedoch durch Scheuern des Hundes herausgerissen.

15. VIII. Der Tumor ist fast ganz zerstört; die Wunde beginnt sich zu schliessen.
21. IX. Vollständiger Wundverschluss. Kastaniengrosses Rezidiv mit höckeriger Oberfläche.
30. IX. Die zur Grösse einer Rosskastanie herangewachsene Rezidivgeschwulst wird zur Hälfte exstirpiert und zur Verimpfung benutzt (II. Generation, 4. Versuchsreihe).
7. X. Operationswunde verheilt.
17. X. Der zurückgelassene Tumorrest ist von neuem zu Kastaniengrösse herangewachsen; derselbe ist ziemlich derb, besitzt eine höckerige Oberfläche.
25. XI. Tumor stabil.
9. XII. Tumor stabil, wenig regressiv.

8. I. 04. Tod des Hundes durch Abzehrung infolge von Eczema universalis.

Tumor nur noch bohnengross.

Histologische Untersuchung des 39 Tage alten Impftumors des Versuchshundes No. 4:

Der Tumor besteht ausschliesslich aus rundlichen Zellen, deren bläschenförmiger, bald kugeliger, bald ellipsoider Kern ein grosses Kernkörperchen einschliesst. Ueberaus zahlreiche Mitosen finden sich vor. An einzelnen Stellen dringen weitlumige, nur von Endothelien gebildete Gefässe zwischen die Zellen ein. Im Verlauf der Kapillargefässe und deren Sprossen allerwärts fragmentierte Kerngebilde, meist 6—8 bohnenförmige oder rundliche Stücke, welche bisweilen noch durch zarte Fäden zusammenhängen. Bei Hämatoxylinfärbung nehmen die Kerne der Tumorzellen einen bläulichen, die fragmentierten Kerne einen mehr bräunlichen Ton an.

Das histologische Bild des 138 Tage alten, nach überstandener geschwüriger Degeneration rezidivierten Tumors ist dasselbe wie das des voraufgeschilderten. Den Blutkapillaren entlang finden sich jedoch dichte Scharen von einkernigen Rundzellen, welche wesentlich kleiner als die Tumorzellen sind und bald reihenartig, bald gruppenweise angeordnet erscheinen. Die Kerne derselben färben sich diffus dunkel.

Zusammenfassende Betrachtung der vier ersten Uebertragungsversuche.

Von den vier subkutanen Uebertragungsversuchen des Lymphdrüsensarkoms gelangen drei. Es entwickeln sich nach einigen Wochen an der Implantationsstelle kirschgrosse bis kastaniengrosse Tumoren. Der eine derselben verschwand gegen den 93. Tag, der zweite wuchs, nachdem er am 86. Tage mechanisch zerdrückt worden, von neuem zu Kirschkerngrösse heran, worauf er zur Weiterimpfung benutzt wurde, der dritte rezidivierte nach zweimaliger Operation und einmaligem spontanen Durchbruch durch die Haut und erreichte jedesmal wieder Kastaniengröße; die dritte Rezidivgeschwulst blieb 7 Monate lang bestehen und nahm erst im letzten Lebensmonat des hinsiechenden Hundes etwas an Grösse ab.

Der einzige negative Ausfall erklärte sich wahrscheinlich durch Ueberimpfung eines geschwulstfreien Lymphdrüsenpartikel. Die mikroskopische Untersuchung des von der Impfung übrig gebliebenen Lymphdrüsenstückes ergab nämlich, daß in der exstirpierten Drüse nur kleine metastatische Geschwulstherdchen eingelagert waren, und der grösste Teil der Drüse einfach hyperplastisch verändert war.

Uebertragungsversuche in II. Generation.

2. Versuchsreihe Hund No. 3 (Sarcoma cutis)	3. Versuchsreihe Hund No. 4 (Sarcoma cutis)	4. Versuchsreihe Hund No. 4 (Sarcoma cutis recid.)
Hund No. 17 (subkutan) +	Hund No. 4 (subkutan) +	Hund No. 4 (subkutan) 0
	Hund No. 5 (subkutan) +	Hund No. 5 (subkutan) 0
	Hund No. 6 (subkutan) +	Hund No. 7 (subkutan) 0
	Hund No. 7 (subkutan) +	
	Hund No. 8 (subkutan) +	
	Hund No. 9 (subkutan) +	
	Hund No. 10 (subkutan) +	

Es wurde 8 Hunden (7 von Versuchshund No. 4, einem von Versuchshund No. 3) mittels Trokars je ein roggenkorngrosses Stückchen der Geschwulstmasse in das Unterhautgewebe der Regio costalis gebracht. Der Tumor von Versuchshund No. 4 war 39 Tage, der von No. 3 100 Tage alt.

Bei 3 dieser Hunde wurde späterhin noch eine zweite Implantation von Geschwulstpartikeln eines 61 Tage alten Rezidives des Versuchshundes No. 4 vorgenommen.

Versuch No. 4a: Weisse, langhaarige Schosshündin über 12 Jahre alt aus Neustadt.

22. VI. Implantation eines Stückchens des an der linken Thoraxseite operativ entfernten Tumors in die Unterhaut der rechten Seite.

11. VII. Flache, linsengrosse Schwellung.

1. VII. Kirchkerngrosser Tumor.

15. VIII. Kirschgrosser Tumor; derselbe wird operativ entfernt und zur Verimpfung bei anderen Hunden (siehe III. Generation, Versuche 11—16) benutzt.

Versuch No. 4c: Bei demselben Hunde am 30. IX. erneute Implantation eines Stückchens eigener Rezidivgeschwulst; dieselbe blieb ohne Erfolg.

Versuch No. 5: Dachshündin, 8 Jahre alt, aus Baden.

22. VI. Impfung.

11. VII. Dattelkerngrosser Tumor.

17. VII. Dattelgrosser Tumor.

4. VIII. Daumenstarker Tumor.

8. VIII. Anderthalbdaumenstarker Tumor.

20. VIII. Der Tumor erscheint kleiner.

21. IX. Der Tumor ist nur noch haselnussgross; derselbe wird exstirpiert und zur Verimpfung auf einen anderen Hund benutzt (siehe III. Gen., Versuch No. 7b).

Histologischer Befund des 91 Tage alten, regressiven Tumors:

Das Sarkomgewebe ist bis auf einige Reste, welche von Blutherden durchsetzt, durch echtes Granulationsgewebe verdrängt.

Versuch No. 5b: Die bei demselben Hunde am 30. IX. erfolgte Implantation kleiner Partikelchen einer Rezidivgeschwulst von Hund No. 4 an 3 Stellen der Brustwand verlief negativ.

Versuch No. 6: Schwarzer, männlicher Setter, 10 Jahre alt, aus Bonn a. Rh.

22. VI. Impfung.

11. VII. Streichholzstarke Schwellung im Impfkanal.

17. VII. Dattelgrosser Tumor.

1. VIII. Der Tumor wird zum grössten Teile operativ entfernt und zur Verimpfung auf andere Hunde benutzt — mit negativem Erfolg. Der zurückgelassene Rest des Tumors wurde resorbiert.

Histologischer Befund des 40 Tage alten Tumors:

Rundzelliges, in üppiger Mitose begriffenes Sarkom. Nach Triacidfärbung (Ehrlich) — wie bei Tumor des Versuchshundes No. 4 — rötlicher Zellleib, blaugrünlich gefärbter Kern mit grossem, rot gefärbtem Kernkörperchen. Bei Färbung nach Mann erscheint der Zellleib violett, der Kern blaugekörnt, das Kernkörperchen eosinrot.

Das Sarkom ist in die Lücken des subkutanen Bindegewebes hineingewachsen und erreicht mit einzelnen Ausläufern die untersten Schichten der Epidermis. Nur vereinzelte Blutgefässe durchziehen den Tumor.

Versuch No. 9: Kurzhaariger, brauner Jagdhund, 7 Jahre alt, aus Bonn a. Rh.

22. VI. Impfung.

10. VII. Kürbiskerngrosser Tumor.

17. VII. Saubohnengrosser Tumor.

1. VIII. Kastaniengrosser Tumor.

10. VIII. Der Tumor wird absichtlich zerdrückt; Resorption innerhalb 3 Tagen; kein Rezidiv.

Versuch No. 7a: Bei demselben Hunde wurde am 30. IX. eine zweite Impfung vorgenommen; das von Versuchshund No. 4 stammende Tumorstückchen wurde jedoch spurlos resorbiert.

Versuch No. 8: Foxterrierhündin, 6 Jahre alt.

22. VI. Impfung.

10. VII. Kürbiskerngrosser Tumor.

17. VII. Saubohnengrosser Tumor.

4. VIII. Tumor stabil.

8. VIII. Tumor zerdrückt; vollständige Resorption in 3 Tagen; keine Rezidivbildung.

Versuch No. 9: Ziehhündin, über 15 Jahre alt, aus Bonn a. Rh.

22. VI. Impfung.

17. VII. Kirchgrosser Tumor.

1. VIII. Längliche, 2 cm lange Doppelgeschwulst von Bleistiftstärke.

10. VIII. Tötung des Hundes wegen Ekzems; Verimpfung des Tumors auf 3 andere Hunde — mit negativem Erfolg.

Histologischer Befund des 49 Tage alten Tumors:

Rundzelliges Sarkom mit zahlreichen Mitosen. Der Tumor ist in die Pars reticularis der Unterhaut hineingewachsen; er zerfällt in mehrere Läppchen.

Bei Färbung nach Mann erscheint der Zellleib der Tumorzellen violett, der Kern blau, das Kernkörperchen eosinrot. Blutkapillaren finden sich nur wenige. Das Blut sitzt zum Teil ausserhalb der Gefässe in spaltenförmigen, unmittelbar von Tumorzellen begrenzten Räumen.

Die Pars reticularis der Unterhaut tritt besonders bei Triacidfärbung deutlich hervor.

Versuch No. 10. Weisser Spitzhund, 9 Jahre alt, aus Bonn a. Rh.

22. VI. Impfung.

11. VII. Dattelkerngrosser Tumor.

17. VII. Dattelgrosser Tumor.

4. VIII. Pflaumengrosser Tumor.

8. VIII. Tumor stabil.

28. VIII. Tumor exstirpiert und auf andere Hunde verimpft — mit positivem Erfolg.

Histologischer Befund des 77 Tage alten stabilen Tumors:

Rundzelliges Sarkom mit ausserordentlich vielen Mitosen. Zwischen den Zellen verlaufen stark erweiterte, dünnwandige Blutgefässe; rote Blutkörperchen finden sich haufenweise ausserhalb der Gefässe. Bei Hämatoxylinfärbung erscheint der Zellleib der Tumorzellen leicht bläulich, der feingekörnte Kern blau, das Kernkörperchen dunkelblau. Bei van Gieson-Färbung nimmt der Zellleib und das Kernkörperchen rote Farbe an, der Kern erscheint blau.

Stellenweise begleiten Scharen von kleinen, einkernigen Rundzellen die Blutgefässe. Innerhalb der Blutbahn zwischen den Erythrocyten finden sich vereinzelte Leukocyten mit mehrlappigem Kern.

Versuch No. 17: Schottische Schäferhündin, 10—12 Jahre alt, aus Darmstadt.

22. VIII. Subkutane Impfung an 2 Stellen der Regio costalis dextra.

21. IX. Kaffeebohnen- und linsengrosser Tumor.

8. X. Dattel- und bohnengrosser Tumor.

14. X. Kastanien- und haselnussgrosser Tumor; ersterer wird operativ entfernt und auf andere Hunde übertragen — mit positivem Erfolg.

4. XI. Bohnengrosses Rezidiv und pflaumengrosser Impftumor.

2. XII. Haselnussgrosses Rezidiv und überpflaumengrosser Impftumor.

23. I. 04. Der kachektische Hund wird getötet. Die 154 Tage alte Impfgeschwulst und die fast 100 Tage alte Rezidivgeschwulst bestanden noch in unveränderter Grösse.

Histologischer Befund des 57 Tage alten Tumors:

Rundzelliges Sarkom mit stark ausgebildetem Blutgefässsystem. Ueberaus zahlreiche Mitosen. Die Zellen zeigen einen grossen Zellleib, welcher sich mit Hämatoxylin diffus bläulich färbt und einen feingekörnten Kern mit grossem Kernkörperchen enthält. Bei van Gieson-Färbung erscheinen Zellleib und Kernkörperchen rötlichviolett, der Kern blau. Das Blutgefässsystem wird von weiten Kapillarschlingen gebildet, deren Endothelien bis 26 μ lang sind.

Zusammenfassende Betrachtung der 2.—4. Versuchsreihe.

Die Wachstumsenergie der in II. Generation überpflanzten Tumorstückchen war ersichtlich gesteigert. Während bei den drei in Stuttgart geimpften Hunden erst in der 4. und 5. Woche ein deutliches Wachstum begann und am Ende der 6. Woche die Tumoren nur Erbsen- bis Bohnengrösse erreichten, finden sich bei den acht Versuchshunden der II. Generation schon am 18. bezw. 19. Tage kürbiskern- bis dattelkerngrosse Geschwülste, welche gegen Ende der 6. Woche Kastanien-, Pflaumen- und Daumengrösse besassen.

Bei den meisten Tumoren trat gegen das Ende des 2. Monates Wachstumsstillstand und sodann eine rapide Resorption ein. Vier dieser regressiven Tumoren wurden, bevor sie völlig geschwunden, operiert und weiter verimpft. Tumorreste, welche bei operierten Hunden zurückgelassen wurden, gaben keinen Anlass zur Rezidivbildung, sondern wurden vollständig resorbiert.

Nur die Tumoren des Versuchhundes No. 17 zeigten keine Neigung zu regressiver Metamorphose. Sie bestanden noch am 154. Tage, dem Tage der Tötung des kachektischen Hundes; der eine derselben war nach fast totaler Exstirpation rezidiviert.

Den acht erfolgreichen Versuchen der II. Generation standen drei negative gegenüber. Diese letzteren betrafen drei Hunde, welchen vorher mit Erfolg Sarkom überimpft worden war. Weitere, noch mitzuteilende Versuche werden zeigen, dass die einmalige erfolgreiche Impfung mit Tumormasse fast in jedem Falle Schutz gegen erneute Implantationen verschafft.

Uebertragungsversuche in III. Generation.

5. Versuchsreihe Hund No. 6 (Sarcoma cutis)		6. Versuchsreihe Hund No. 9 (Sarcoma cutis)		7. Versuchsreihe Hund No. 4a (Sarcoma cutis)	
Hund No. 4 (subkutan)	0	Hund No. 1 (intraperit.)	—[1]	Hund No. 11 (subkutan)	+
Hund No. 6 (subkutan)	0	Hund No. 8 (intravenös)	0	Hund No. 12 (subkutan)	—[1]
Hund No. 5 (subkutan)	0	Hund No. 10 (subkutan)	0	Hund No. 13 (intraperit.)	+
				Hund No. 14 (intraperit.)	—[1]
				Hund No. 15 (intravenös)	—[1]
				Hund No. 16 (intravenös)	0

8. Versuchsreihe Hund No. 5 (Sarcoma cutis)		9. Versuchsreihe Hund No. 10 (Sarcoma cutis)		10. Versuchsreihe Hund No. 17 (Sarcoma cutis)	
Hund No. 7 (subkutan)	0	Hund No. 10 (subkutan)	0	Hund No. 19 (subkutan)	+
		Hund No. 18 (subkutan)	+	Hund No. 20 (intraperit.)	+
				Hund No. 21 (intraperit.)	+
				Hund No. 22 (intraperit.)	+
				Hund No. 23 (intraperit.)	+
				Hund No. 24 (subkutan)	+
				Hund No. 25 (subkutan)	—[1]

Von den Tumoren der II. Generation wurden sechs zur Weiterverimpfung benutzt. Drei derselben (der Versuchshunde No. 5, 6 und 9) wuchsen nach der Ueberpflanzung in die Subcutis anderer Hunde (5., 6. und 8. Versuchsreihe) nicht weiter, wurden vielmehr spurlos resorbiert. Auch eine intravenöse und eine intraperitoneale Verimpfung des Tumors des Versuchshundes No. 9 auf zwei andere Hunde misslangen. Der intraperitoneal Geimpfte musste schon nach 10 Tagen wegen Ekzems getötet werden; der intravenös Geimpfte, welcher ebenfalls mit Eczema universale behaftet war, ging 2 Monate nach der Impfung ein; sämtliche innere Organe waren frei von Tumorbildung.

Drei Tumoren aus II. Generation wurden mit gutem Erfolge weiter verimpft. Es waren dies die Tumoren der Versuchshunde No. 4a, No. 10 und No. 17.

7. Versuchsreihe: Der 58 Tage alte Tumor von Versuchshund No. 4a wurde auf sechs junge Hunde verimpft, und zwar subkutan, intravenös und intraperitoneal bei je zweien. Sämtliche Hunde gingen in den ersten Wochen nach der Impfung an Staupe ein. Bei einem subkutan Geimpften bildete sich ein linsengrosses Geschwulstknötchen aus. Bei einem intraperitoneal Geimpften (Versuchshund No. 13) hatten sich im grossen Netze zahlreiche Geschwulstknoten von der Grösse eines Hirsekornes bis zu der einer Erbse und einer Bohne entwickelt.

Histologischer Befund eines 52 Tage alten Impfknotens des grossen Netzes von Versuchshund No. 13: Rundzelliges Sarkom. Die Zellen sind in ein feines retikuläres Fasernetz eingebettet. Inmitten der Zellmassen liegen einzelne Gewebs-

1) Unentschieden; frühzeitiger Tod.

balken und Blutgefässe, welche vom grossen Netze stammen, in dessen Spalten der Tumor hineingewachsen. Neugebildete Blutgefässe wurden nicht gefunden; ebensowenig lymphocytoide Zellen.

9. Versuchsreihe: Ein Stück des 67 Tage alten Tumors von Versuchshund No. 10 wurde unmittelbar nach der Operation an einer anderen Stelle der Brust bei demselben Hunde subkutan implantiert; es erfolgte vollständige Resorption.

Dass der Tumor noch lebens- und wachstumsfähig war, lehrte folgender Kontrollversuch:

Versuch No. 18: Foxterrierhündin, 7 Jahre alt, aus Berlin.

29. VIII. Kleine Partikelchen des Tumors von Versuchshund No. 10 wurden an drei Stellen in die Subcutis der rechten Brustwand implantiert. An allen drei Stellen entwickelte sich in 21 Tagen je ein erbsengrosser Tumor, welcher bis zu Bohnengrösse heranwuchs. Der Hund litt gleichzeitig an chronischer experimenteller Trypanosomosis. Die Tumoren waren zeitweise in dem periodisch auftretenden diffusen Oedem der Unterhaut der Wahrnehmung entzogen. Zwischen dem 50. und 60. Tage trat (wie bei den Versuchen der II. Generation, Reihe 4) völlige Resorption derselben ein.

10. Versuchsreihe: Der 53 Tage alte Tumor von Versuchshund No. 17 wurde auf einen älteren Hund und auf sechs junge Hunde verimpft.

Versuch No. 19: Gelbe, 8 Jahre alte Bastardhündin aus Frankfurt.

14. X. Subkutane Implantierung je eines hanfkorngrossen Geschwulstpartikelchens an sechs Stellen. Nach 3 Wochen an zwei Stellen deutliche Knötchen fühlbar, von denen das eine am 56. Tage haselnussgross, das andere kaffeebohnengross. An einer dritten Implantationsstelle am 56. Tage ein linsengrosses Knötchen bemerkbar.

24. XII. Tod des infolge eines Ekzemleidens stark abgemagerten Hundes. Die Tumoren hatten in den letzten Tagen abgenommen.

Versuch No. 20: Weibliche, 3 Monate alte, gelbe Dogge.

14. X. Intraperitoneale Einspritzung von 0,1 ccm leicht verriebener Tumormasse mittels Kochscher Spritze.

16. XII. In der Bauchhöhle lassen sich mehrere kastaniengrosse Tumoren fühlen.

29. I. Kokosnussgrosse, abgerundete Tumormasse im Abdomen; dieselbe nahm seit dem 3. II. an Grösse ab. Seit dem 28. I. wurden alle 2 Tage Blutproben mikroskopisch untersucht. Die polymorphen Leukocyten erschienen vermehrt, Lymphocyten fehlten gänzlich. Im Anfang fanden sich einige eosinophile Zellen. Die Leukocytose nahm bis zum letzten Tage vor dem Tode zu.

In der letzten Zeit magerte der Hund stark ab. Am 13. II. betrug das Körpergewicht noch 7000 g, am 24. II. 6000 g. Appetit

war stets vorhanden. Am Tage vor dem Tode stellte sich starkes Erbrechen ein.

Der Hund nahm in den letzten Tagen meist eine Sitzstellung ein, um das Zwerchfell von der Last der im grossen Netz sitzenden Tumoren zu befreien.

25. II. Exitus letalis am 134. Tage.

Sektionsbefund: Im grossen Netz eine 350 g schwere Tumormasse, welche aus 3 faustgrossen, 1 hühnereigrossen und 1 kastaniengrossen Geschwulstknoten bestand.

An der Einstichstelle ein haselnussgrosser Knoten unter dem Bauchfell. Sonst nirgends Metastasen oder bemerkenswerte pathologische Veränderungen der inneren Organe.

Versuch No. 21: Weibliche, 3 Monate alte, gestromte Dogge.

14. X. Intraperitoneale Einspritzung von 0,2 ccm leicht verriebener, mit etwas Kochsalzlösung (0,85-proz.) aufgeschwemmter Tumormasse.

An der Einstichstelle (regio omphalica) entwickelt sich ein Tumor in der Unterhaut, welcher am 39. Tage Erbsengrösse erreicht. Am 46. Tage ist in der Bauchhöhle ein haselnussgrosser Tumor fühlbar.

16. XII. Am 53. Tage Tötung des Hundes, welcher noch regen Appetit und kaum merkliche Abmagerung zeigte.

Sektionsbefund: An der Einstichstelle unter der Haut ein bohnengrosser Knoten, an der korrespondierenden Stelle der Bauchhaut eine überkastaniengrosse Geschwulst mit nabelförmiger Einziehung. Das parietale Blatt des Bauchfells dicht besetzt mit hirsekorn- bis linsengrossen rundlichen Knötchen; diese bilden auf dem fleischigen Teile des Zwerchfells jederseits eine daumenstarke wulstförmige Masse. Der Netzbeutel ist in eine faustgrosse, aus zahlreichen kleineren und grösseren Knoten sich zusammensetzende Geschwulstmasse umgewandelt. In der Milz am unteren Rande ein linsengrosser Knoten, am Fundus des Magens mehrere hirsekorngrosse Knötchen unter der Serosa; im Becken zu beiden Seiten des Mastdarms je ein pflaumengrosses Geschwulstkonglomerat.

Bakteriologische Untersuchung eines Netztumors von Versuchshund No. 21[1]). Ein unter streng aseptischen Massnahmen ausgeschnittener Tumor des grossen Netzes wurde auf Mikroorganismen untersucht. Sowohl die aërobe als auch anaërobe Züchtungsmethode ergab ein völlig negatives Resultat.

Versuch No. 22: Weibliche, 3 Monate alte, gelbe Dogge.

14. X. Intraperitoneale Implantation eines hanfkorngrossen Geschwulstpartikelchens mittels Doppeltrokars.

An der Einstichstelle entwickeln sich mehrere Tumoren, welche

---

1) Herr Prof. Dr. Max Neisser hatte die Freundlichkeit, diese und die S. 428 erwähnte Untersuchung vorzunehmen.

am 49. Tage Linsen- und Bohnengrösse, am 56. Tage Erbsen- und Haselnussgrösse erreicht haben. In der Bauchhöhle am 49. Tage ein taubeneigrosser, am 56. Tage ein hühnereigrosser Tumor fühlbar.

Am 63. Tage letaler Ausgang des in den letzten Tagen sichtlich abmagernden Hundes. Die Schleimhäute stark anämisch. Das Blut weist einen vermehrten Befund von Leukocyten (polynukleäre und eosinophile) auf, jedoch keine Lymphocyten. Die Tumoren der Einstichstelle haben Kastaniengrösse erreicht. Beim Eröffnen der Bauchhöhle bietet sich das Bild einer Sarcomatosis universalis peritonei. Das die Bauchdecken überziehende seröse Blatt ist gepanzert mit tausenden hirsekorn- bis linsengrosser Knötchen. Der seröse Ueberzug des Zwerchfells und sämtlicher Eingeweide dicht besät mit hirsekorn- bis linsengrossen Knötchen. Ebensolche bis zur Grösse einer Erbse finden sich zahlreich im Gekröse. Das grosse Netz ist in eine mannsfaustdicke, traubenförmige Geschwulstmasse umgewandelt, in welcher sich einzelne Knoten bis zur Grösse einer Kastanie finden.

Auch in die Bauchspeicheldrüse, sowie in einzelne Spalten der hinteren Leberfläche sind zahlreiche hirsekorngrosse Knötchen eingelagert.

Die Knötchen und Knoten liegen jedesmal unter der Serosa des Bauchfells bezw. zwischen den Blättern des Gekröses; Blutgefässe ziehen über die Oberfläche der grösseren Knoten hinweg. Die Schnittfläche der Knoten ist opak-weiss.

Die mikroskopische Untersuchung eines kleinen Knötchens der Bauchserosa ergibt: rundzelliges Sarkom mit zahlreichen Mitosen; in der äussersten Peripherie des Tumors kleinzellige Infiltration.

Versuch No. 23: Weibliche, 3 Monate alte, gestromte Dogge.

14. X. Intraperitoneale Implantation eines hanfkorngrossen Geschwulstpartikelchens mittels Doppeltrokars.

Der Hund wurde nach 36 Tagen wegen starker Abmagerung getödet. Im grossen Netze findet sich eine Anzahl Knoten von Erbsen- bis Kastaniengrösse. Ihre Form ist rundlich mit deutlichem Hilus, in welchen Blutgefässe ein- und austreten. Die Schnittfläche ist markig, weiss und zeigt einen strahligen Bau nach dem Hilus zu. Die Konsistenz mässig derb. Ein kirschgrosser Knoten infolge von Blutung dunkelrot.

Histologischer Befund eines 36 Tage alten Tumors des grossen Netzes von Versuchshund No. 23: Rundzellensarkom mit überaus zahlreichen Mitosen. Die Randpartien bestehen nur aus Tumorzellen, zwischen welchen sich ein feines retikuläres Fasernetz ausspinnt. Dasselbe tritt besonders deutlich hervor nach Ehrlichs Triacidfärbnng.

Die Weigert-van Gieson-Färbung bringt bei zartester bräunlicher Tönung des Zellleibes, welcher in jüngeren Partien des Tumors

kugelig, in älteren Partien beim Auftreten einer Intercellularsubstanz unregelmässig begrenzt erscheint, die schärfsten Zeichnungen der Kerne hervor. Diese bilden kugelige Bläschen, welche zahlreiche, in feinstem, hellem Fadennetz verteilte Chromatinkügelchen und ein grosses dunkelviolett gefärbtes Kernkörperchen besitzen. Die vom Netz herstammenden Bindegewebsbalken erscheinen leuchtend rot, die glatten Muskelfasern gelb gefärbt.

In der mittleren Zone finden sich zahlreiche, zwischen die Tumorzellen eindringende, weitlumige Kapillargefässe.

In der nach dem Hilus gelegenen Zone inmitten der Tumorzellen vom Netz herrührende Bindegewebsbalken und grössere Blutgefässe.

Im Lumen mancher Gefässe eine grössere Anzahl polynukleärer Leukocyten. In den perivaskulären Lymphscheiden und den Lymphspalten des Netzbalkengewebes reihenartig angeordnete einkernige Rundzellen, welche etwas kleiner als die Leukocyten erscheinen.

Versuch No. 24: Männliche, 3 Monate alte, gestromte Dogge.

14. X. Subkutane Implantation einer hanfkorngrossen Geschwulstpartikel mittels Trokars. An der Implantationsstelle entwickelt sich ein Tumor, welcher am 21. Tage überlinsengross. Derselbe wird zerdrückt und bildet nach 13 Tagen eine flache, zehnpfennigstückgrosse Geschwulst. Am 42. Tage nach der Einpflanzung erreicht die Geschwulst Haselnussgrösse, am 49. Tage Daumenstärke. 3. XII. Der Tumor wird exstirpiert. Derselbe ist deutlich gegen die Umgebung abgesetzt, ziemlich derbe, seine Schnittfläche weiss und von strahligem Bau. Subkutane und intraperitoneale Verimpfung desselben auf andere Hunde.

Zwei linsengrosse Tumorreste, welche bei der Operation zurückgelassen, wachsen in den folgenden 8 Tagen zu Bohnen- und Pflaumengrösse heran. Ersterer wird zerdrückt.

Am 13. Tage nach der Operation haben die Rezidive Taubeneigrösse erreicht, am 18. Tage (21. XII.) Hühnereigrösse. Am 14. I. 1904 (42 Tage nach der Operation) wird der Hund getötet. Der Tumor hat eine Länge von 10 cm bei einer Breite von 4 cm und einer Dicke von $2\frac{1}{2}$ cm. Sein Gewicht beträgt 51 g.

Bakteriologische Untersuchung des Tumors von Versuchshund No. 24: Die mikroskopische Untersuchung von Ausstrichpräparaten ergab weder nach Anwendung der gewöhnlichen Anilinfarben, noch nach der Gramschen Färbung, noch nach der Tuberkelbazillenfärbung den Befund von Mikroorganismen.

Versuch No. 25: Männlicher, 3 Monate alter Wolfsspitz.

14. X. Subkutane Verimpfung eines hanfkorngrossen Geschwulstpartikelchen mittels Trokar.

Tod nach 20 Tagen an Hydronephrose; keine Geschwulstentwickelung.

Zusammenfassende Betrachtung der 6.—10. Versuchsreihe.

Die Wachstumsfähigkeit der in III. Generation verpflanzten Tumoren zeigte sich in mehreren Versuchsreihen erloschen, jedoch nur bei solchen Hunden — es waren sieben an der Zahl —, welche zu früheren Versuchen mit Erfolg schon benutzt worden waren; bei denselben war wie bei drei Hunden der II. Generation durch die vorhergegangene Impfung völlige Immunität erzeugt worden.

Bei allen Hunden, welche noch nicht zur Impfung gebraucht worden waren — es waren zehn an der Zahl — kann es zu mehr oder weniger umfangreicher Tumorentwickelung.

Es ergab sich ferner aus einer grossen Reihe von Versuchen, dass die Impftumoren in der Bauchhöhle weit günstigere Wachstumsbedingungen finden als in der Unterhaut. Während in letzterer sich meist nur solitäre, seltener zwei bis drei dicht aneinander gelagerte Knoten ausbildeten, kam es in der Bauchhöhle stets zu multipler Tumorbildung. Diese blieb entweder auf den Netzbeutel lokalisiert (Fälle 13, 20 und 23) — die Annahme liegt nahe, dass die mittels Trokars oder Spritze eingeimpften Partikelchen unmittelbar in den Netzbeutel gelangten und so an der Zerstreuung im freien Raum der Bauchhöhle gehindert waren — oder es wurde allmählich durch beständige Dissemination das ganze parietale und viscerale Blatt des Bauchfells in den Geschwulstbildungsprozess hineingezogen.

Die erste Ansiedelung der Zellen fand — wie die mikroskopische Untersuchung kleinster Knötchen zeigte — unter der Serosa, sei es des Darmes oder des Gekröses, oder der Leber, der Niere, der Blase, der Milz, der Bauchspeicheldrüse oder des Zwerchfelles, oder der Bauchwand statt; es bildeten sich dort kleine rundliche Herde, welche anfangs nur aus Geschwulstzellen bestehen und jeglichen Stromas ermangeln. Die spärlich vorhandenen Blutgefässe gehörten ebenso wie das in einzelnen Zügen vorhandene Balkengewebe der Subserosa an. In den grösseren Knötchen tritt sodann neben der Entwickelung eines retikulären Fasernetzes eine mässige Vaskularisation auf, bestehend aus lakunär erweiterten Kapillaren, welche prall mit Blut gefüllt sind. Eine Neubildung von eigentlichem Bindegewebe fand sich nur spurenweise in der Nähe der grossen Blutgefässe. Ein histologischer Unterschied zwischen den in der Unterhaut und den in der Bauchhöhle gewachsenen Tumoren bestand nicht. Polynukleäre Leukocyten und kleine, einkernige Rundzellen, welche in den Tumoren der Unterhaut bald gänzlich fehlten, bald in geringerer oder grösserer Zahl vorhanden waren, wurden auch in den Tumoren der Bauchhöhle bald gänzlich vermisst (so beispielsweise in dem 52 Tage alten Tumor des

Versuchshundes No. 13), bald aufgefunden (so bestand in dem 36 Tage alten Tumor des Versuchshundes No. 23 neben einer starken kleinzelligen Infiltration in der Nachbarschaft der Blutgefässe eine vermehrte Leukocytenansammlung innerhalb der Blutbahn).

Eine Hineinbeziehung der Lymphdrüsen der Bauchhöhle in den Geschwulstprozess wurde in keinem Falle beobachtet.

In einem Falle (Versuch No. 20) konnte auch an den Tumoren der Bauchhöhle gleich wie an denen der Unterhaut das Eintreten eines stabilen und regressiven Stadiums verfolgt werden. Die kokosnussgrosse Tumormasse nahm vom 112. Tage an langsam ab und betrug am 134. Tage — dem Todestage — noch etwa $^2/_3$ der ursprünglichen Grösse.

Die Frage, wie die freiwillige Rückbildung der Tumoren zu stande kam, wurde an Hand von vergleichenden histologischen Untersuchungen wachsender, stabiler und regressiver Tumoren zu lösen versucht. Der Tumor von Versuchshund No. 9 wurde am 49. Tage seines Bestehens, nachdem erst seit 2 Tagen Wachstumsstillstand eingetreten war, untersucht. Es finden sich geringe Blutherde zwischen den Tumorzellen; diese in reichlicher Mitose begriffen.

Der Tumor von Versuchshund No. 10 wurde am 77. Tage seines Bestehens, 20 Tage nach Eintritt seines Wachstumsstillstandes untersucht. Es finden sich ausgebreitete Blutherde vor, inmitten derselben regelrechte karyokinetische Bilder der Tumorzellen.

Der Tumor von Versuchshund No. 5 wurde am 91. Tage seines Bestehens, 50 Tage nach Eintritt seines Wachstumsstillstandes und nachdem er von mehr als Daumenstärke bis zu Haselnussgrösse abgenommen hatte, untersucht. Es finden sich ausgedehnte Blutherde und echtes Granulationsgewebe neben Resten wohlerhaltenen Tumorgewebes.

Aus den Befunden erhellt, dass nach einem Stadium der üppigen Wucherung der Geschwulstzellen und der Ausbildung eines dünnwandigen Blutgefässsystems allenthalben durch Berstung der erweiterten Kapillaren hämorrhagische Herde zwischen den unversehrten Tumorzellen auftreten.

Während im Umfang des Tumors noch eine Zeitlang eine Nachbildung neuer Zellen andauert, beginnt an den älteren Teilen die Resorption, welche so rapide verläuft, dass selten ein Zerfall der Zellen in loco, beziehungsweise die Produkte ihrer regressiven Metamorphose nachgewiesen werden können.

Uebertragungsversuche in IV. Generation.

11. Versuchsreihe Hund No. 23 (Sarcoma omenti)		12. Versuchsreihe Hund No. 24 (Sarcoma cutis)		13. Versuchsreihe Hund No. 21 (Sarcoma peritonei)	
Hund No. 4 (subkutan)	0	Hund No. 26 (subkutan u. intraperit.)	+ +	Hund No. 29 (intraperit.)	+
Hund No. 19 (intraperit.)	0	Hund No. 27 (subkutan u. intraperit.)	+ +	Hund No. 30 (intraperit.)	+
		Hund No. 28 (subkutan u. intraperit.)	+ +	Hund No. 31 (intraperit.)	+
		Hund No. 4 (subkutan)	0	Hund No. 32 (subkutan u. intraperit.)	+ +
		Hund No. 24 (subkutan)	0	Hund No. 33 (subkutan u. intraperit.)	+ +
				Hund No. 34 (subkutan u. intraperit.)	0 0
				Hund No. 35 (subkutan u. intraperit.)	0 0

Es wurden in drei grösseren Versuchsreihen je ein Sarkomknoten des Netzes, der Unterhaut und der Bauchwandserosa auf 14 Hunde übertragen.

11. Versuchsreihe. Ein erbsengrosser Tumor des Netzbeutels von dem vor 36 Tagen geimpften Versuchshund No. 23 wurde verrieben und in einem Falle (Versuchshund No. 4) subkutan, in einem anderen Falle (Versuchshund No. 19) intraperitoneal überimpft.

Beide Versuche verliefen negativ. Versuchshund No. 19, welcher 5 Wochen nach der intraperitonealen Impfung an Eczema universalis und allgemeiner Körperschwäche einging, zeigte bei der Sektion nicht den geringsten Ansatz von Tumoren in der Bauchhöhle. Wie andere Versuche zeigten, hätte es in der Zeit von 5 Wochen schon zu grösserer Tumorbildung im grossen Netz und auf dem Bauchfell kommen können. Da auch die in der Haut bestehenden, von einem anderen Versuche (Reihe 10 der III. Generation) herrührenden drei Knoten zu dieser Zeit, drei Wochen vor dem Tode, in ein regressives Stadium traten, so ist anzunehmen, dass damals Schutzkräfte des Organismus wirksam wurden, welche sowohl die Fortentwickelung der alten, als den Ansatz neu überimpfter Geschwulstmassen verhinderten.

12. Versuchsreihe. Der 50 Tage alte Tumor aus der Subcutis des Versuchshundes No. 24 wurde subkutan auf No. 24 selber und auf einen älteren, schon mit Erfolg benutzten Hund No. 4 und auf 3 junge noch nicht benutzte Hunde No. 26—28, bei letzteren auch intraperitoneal, überimpft. Die beiden ersten Versuche blieben negativ.

Versuch No. 26: Weiblicher, 4 Monate alter schottischer Schäferhund.

3. XII. 03. Intraperitoneale und subkutane Einspritzung von je

0,1 ccm leicht verriebener und mit etwas NaCl-Lösung versetzter Tumormasse.

28. I. 04. Haselnussgrosser Tumor in der Unterhaut. Derselbe beginnt 41 Tage nach der Impfung sich etwas abzuflachen, ist am 56. Tage noch etwa bohnengross und wird zerdrückt.

Im Abdomen lassen sich am 56. Tage (28. I.) mehrere kirschgrosse Tumoren palpieren.

5. III. In der Haut kaffeebohnengrosser Tumor; im Abdomen überaus zahlreiche Knoten fühlbar.

Tod am 126. Tage; Tumor der Unterhaut bohnengross; vollständig negativer Befund im Abdomen.

Versuch No. 27: Männlicher, 4 Monate alter Spitzhund.

3. XII. 03. Subkutane und intraperitoneale Impfung wie bei No. 26.

28. XII. Bohnengrosser Tumor in der Unterhaut; derselbe erreicht am 41. Tage die Grösse einer Walnuss, am 56. Tage (28. I. 04) die eines Apfels und ist seit dem 64. Tage stabil.

13. I. 04. An der Einstichstelle des Abdomens ein erbsengrosser, derber Knoten; derselbe am 69. Tage haselnussgross. Im Abdomen selbst mehrere kirschgrosse Tumoren.

8. III. Hauttumor exstirpiert bis auf einen bohnengrossen Knoten und weiterverimpft. Der Tumor mässig derb, ohne Zerfall. Im Abdomen zahlreiche Knoten; beide Samenstränge knotig verdickt.

Am 28. III. wird der linke Hoden nebst einem Stück des Samenstranges, an welchem zwei erbsengrosse Tumoren sassen, abgebunden; die letzteren wurden zur Weiterverimpfung benutzt.

Die rechte Achseldrüse ist erbsengross und derbe.

31. III. Die Kastrationswunde heilt per priman.

12. IV. Der in letzter Zeit stark an Staupe leidende Hund hatte sich etwas erholt, auch ein Ekzema universalis erschien etwas gebessert.

Der Hund wird mittels Chloroform getötet.

Sektionsbefund: In der Bauchhöhle finden sich nur vereinzelte Tumoren vor; so am Zwergfell mehrere hirsekorngrosse junge Knötchen; am Pankreaskopf ein bohnengrosser, frischer Tumor; am linken Samenstrang ein linsengrosser Tumor.

Die Rezidivgeschwulst in der Unterhaut der rechten Brustwand ist haselnussgross.

Die Achseldrüse derselben Seite ist bohnengross und enthält einen erbsengrossen Knoten von sehr regelmässiger Gestalt und weisslichem, markigem Aussehen. Die vorderen Mediastinaldrüsen bilden eine pflaumengrosse weiche Tumormasse, welche einen kleinen serösen Hohlraum umschliesst.

Versuch No. 28: Männlicher, 4 Monate alter Spitzhund.

3. XII. 03. Impfung wie bei No. 26.

28. XII. Haselnussgrosser Tumor in der Unterhaut.

13. I. (41. Tag). 3 Knoten von Linsen-, Kastanien- und Bohnengrösse in der Unterhaut; letzterer wird zerdrückt.

28. I. (56. Tag). 3 Knoten von Bohnen-, Hühnerei- und Kastaniengrösse.

Im Abdomen mehrere kirchgrosse Tumoren fühlbar. An der Einstichstelle ein kirschgrosser Tumor.

9. II. Die kinderfaustgrosse Tumormasse wird exstirpiert und auf andere Hunde verimpft.

10. II. Operationswunde trocken, ohne jede Schwellung.

23. II. Hühnereigrosser Abscess geöffnet. Nähte entfernt.

5. III. Tötung des Hundes am 73. Tage nach der Impfung.

An der Operationsstelle (linke Brustwand) in der Unterhaut eine von messerrückendicker Membran umschlossene, flache Abscesshöhle. Zwischen derselben und der äusseren Haut eine fünfmarkstückgrosse, federkieldicke Rezidivgeschwulst. Die linke Achseldrüse haselnussgross, weist in der Peripherie auf dem rötlichen Durchschnitt 3 regelmässige, erbsengrosse, markige, grauweisse Geschwulstknoten auf. Die unmittelbar auf dem Brustbein in der Brusthöhle gelegenen Lymphdrüsen bilden 2 über haselnussgrosse Knoten. In beiden Lungen sowohl unter der Pleura als auch mitten im Parenchym mehrere hirsekorngrosse weisse Geschwulstknötchen, welche nach der mikroskopischen Untersuchung ausschliesslich aus Tumorzellen bestehen.

An der Injektionsstelle der Bauchhöhle eine haselnussgrosse derbe Geschwulst. Das Netz bildet eine flache, handtellergrosse Scheibe, welche aus tausenden von isolierten, hirsekorn- bis linsengrossen Knötchen besteht.

Auf dem perietalen Blatte des Bauchfells mehrere Geschwulstkonglomerate von Haselnussgrösse. Das Mesenterium enthält keine Tumoren, ebensowenig die Darmserosa.

Auf dem Mesocolon und dem mittleren Blasenbande kleinere Geschwulstkonglomerate, Beide Samenstränge sind in ihrer ganzen Länge, von der inneren Oeffnung des Bauchringes bis zum Hoden, mit rundlichen, linsen- bis erbsengrossen Tumoren besetzt.

13. Versuchsreihe. Bei dem am 61. Tage nach der intraperitonealen Impfung getöteten Hunde No. 21 wurde von der seitlichen Bauchwand eine etwa markstückgrosse, $^1/_2$ cm dicke Sarkommasse abgetragen; kleinere Partikelchen derselben wurden mittels Trokarhülsen ausgestanzt und in die Bauchhöhle von 3 Hunden (No. 29, 30, 31) gebracht.

Der Rest der Geschwulstmasse wurde zur Hälfte 24 Stunden im

gewöhnlichen Eisschrank, zur anderen Hälfte 24 Stunden bei —13° aufbewahrt; kleinere Partikelchen wurden sodann auf je einen Hund (No. 33 und 32) subkutan und intraperitoneal überimpft.

Von demselben Hunde wurden grössere Knoten des Netzbeutels 30 Tage lang bei —13° aufbewahrt. Kleinere Partikelchen aus der Mitte eines solchen Knotens entnommen, wurden subkutan und intraperitoneal auf 2 Hunde (No. 34 und 35) überimpft.

Versuch No. 29: 10 Wochen alter, männlicher Foxterrier.

22. XII. Intraperitoneale Impfung mittels Doppeltrokar.

13. I. 04. Zahlreiche linsengrosse Tumoren in der Bauchhöhle.

23. II. Nussgrosse Knoten fühlbar.

1. III. Letaler Ausgang am 69. Tage nach der Impfung, nachdem in der letzten Zeit verminderte Fresslust bestanden.

Sektionsbefund: An der Impfstelle des Abdomens ein erbsengrosser flacher Tumor.

Das grosse Netz mit tausenden mohn- bis hirsekorngrossen Knötchen besetzt, welche zum Teil zu grösseren Tumoren konfluieren.

Im Mesenterium zahlreiche hirsekorn- bis linsengrosse Tumoren. In der Leber dicht unter der Serosa einzelne mohnkorngrosse Knötchen. In der rechten Niere mehrere subseröse Knötchen. Das Mesocolon und das Aufhängeband der Harnblase dicht besetzt mit Geschwulstknötchen.

Das seröse Wandblatt der besonderen Scheidehaut beider Hoden ist in eine gleichmässige, messerrückendicke Geschwulstmasse umgewandelt; dieselbe umgibt mantelartig den durch eingelagerte Geschwulstknoten bleistiftstarken Samenstrang. Die seröse Bauchfellfalte, in welcher die Gefässe und Nerven des Samenstranges zur Lendengegend ziehen, ist mit zahlreichen Knötchen besetzt.

Versuch No. 30: 10 Wochen alter weiblicher Foxterrier.

22. XII. Intraperitoneale Impfung mittels Trokar.

13. I. 04. An der Impfstelle hirsekorngrosses Knötchen.

28. I. In der Bauchhöhle mehrere Knötchen fühlbar.

23. II. Bohnengrosser Tumor an der Injektionsstelle. Im Abdomen zahlreiche Knoten.

5. III. Tod infolge von Pneumonie (Staupe).

Sektionsbefund: Am unteren Rande des grossen Netzes 3 haselnussgrosse Knoten und zerstreut einige kleinere Knötchen. Das ganze Mesenterium und die Darmserosa besetzt mit hirsekorn- bis linsengrossen Knoten. Die Gekrösdrüse (Pancreas Aselli) unverändert an Grösse und Gestalt; nur ein hirsekorngrosses, subseröses Knötchen am konvexen Rande derselben. Auch die übrigen Lymphdrüsen der Bauchhöhle frei von Metastasen. Die Serosa des Zwerchfells und der

seitlichen Bauchwände dicht besetzt mit Tumorknötchen. Die Leber von dem Geschwulstprozess stark ergriffen; zahlreiche kleinere und grössere Knötchen zerstreut im Parenchym unter der Serosa; am stumpfen Rande des viereckigen Lappens eine bleistiftstarke, wulstförmige Tumormasse von 2 cm Länge, von der Leberserosa bedeckt.

Das Mesocolon, die breiten Mutterbänder, die Bänder der Harnblase dicht besetzt mit kleinen Knötchen.

Versuch No. 31: 10 Wochen alter weiblicher Foxterrier.

22. XII. Intraperitoneale Impfung mittels Doppeltrokar.
13. I. Kirschgrosser Tumor im Abdomen.
20. I. Mehrere Tumoren von Kirschgrösse.
28. I. Einzelne Tumoren haselnussgross.
10. II. Zahlreiche Knoten bis zur Taubeneigrösse.
23. II. Derselbe Befund.
1. III. Plötzlicher Tod.

Im grossen Netze 3 bohnengrosse, markige Knoten mit schwärzlichen Pigmentflecken an der Oberfläche.

Versuch No. 32: 10 Wochen alter Foxterrier.

23. XII. Intraperitoneale und subkutane Ueberimpfung eines 24 Stunden bei -13^0 gehaltenen Peritonealsarkoms.
20. I. Linsengrosses Knötchen in der Unterhaut.
28. I. (36. Tag). Bohnengrosses Knötchen in der Unterhaut; auch im Abdomen erbsengrosse Knötchen fühlbar.
11. II. (50. Tag). Hautknoten haselnussgross.
23. II. Der Hauttumor besteht aus 2 getrennten Knoten, von denen der vordere kirschgross, der hintere bohnengross; letzterer wird zerdrückt.
25. II. Tod infolge von Staupe.

In der Unterhaut ein bohnengrosser, nierenförmig gebauter und ein erbsengrosser Tumor. In der Bauchhöhle finden sich keine Tumoren.

Versuch No. 33: 10 Wochen alter Foxterrier.

23. XII. Intraperitoneale und subkutane Ueberimpfung eines 24 Stunden im Eisschrank gehaltenen Peritonealsarkoms.
20. I. In der Unterhaut flaches, bohnengrosses Knötchen.
28. I. In der Unterhaut haselnussgrosser Knoten, im Abdomen erbsengrosser Knoten.
11. II. (50. Tag). In der Unterhaut pflaumengrosser, im Abdomen taubeneigrosser Knoten.
28. II. Tod des abgemagerten Hundes.

Sektionsbefund: In der Unterhaut der rechten Brustwand eine

grauweisse, markige Geschwulst von der Grösse und Form eines der Länge nach halbierten Hühnereies. An der Injektionsstelle des Unterleibes ein subkutaner, haselnussgrosser Knoten. Im Netzbeutel sechs rundliche Tumoren von Kirsch- bis Kastaniengrösse. Im Leber-Nierenbande ein pfefferkorngrosses Knötchen. An der Zwerchfellsfläche der Leber mehrere subseröse, mohnkorngrosse Knötchen. Auf dem Zwerchfell 2 hirsekorngrosse Knötchen, desgleichen am Dünndarm an der Ansatzstelle des Gekröses.

Versuch No. 34: 5 Monate alter schwarzer Pintscher.

21. I. 04. Intraperitoneale und subkutane Ueberimpfung eines 30 Tage bei — 13° aufbewahrten Peritonealsarkoms.

2. III. Tötung des Hundes. Weder in der Unterhaut noch in der Bauchhöhle fanden sich Spuren der Implantation.

Versuch No. 35: 5 Monate alter gelber Bastard.

21. I. 04. Impfung wie bei No. 34.

1. III. Tötung des Hundes. Völlig negativer Befund.

Zusammenfassende Betrachtung der Versuchsreihen 11—13.

Das bessere Wachstum der intraperitonealen Tumoren gegenüber den subkutanen, welches schon zahlreiche Uebertragungsversuche in III. Generation gezeigt hatten, trat noch überzeugender in mehreren Fällen (Versuche No. 26—28) hervor, in welchen derselbe Hund gleichzeitig subkutan und intraperitoneal geimpft wurde. Es wurde bei diesen Hunden an den Hauttumoren nach einer bestimmten Zeit ein Wachstumsstillstand, in einem Falle auch eine starke freiwillige Rückbildung beobachtet, während die Tumorenentwickelung in der Bauchhöhle ihren steten Fortgang nahm.

Dass aber auch an den Tumoren der Bauchhöhle eine freiwillige Rückbildung eintreten kann, wurde, wie schon in einem früheren Versuch (III. Generation, No. 20), so auch jetzt wieder in zwei Fällen (Versuch No. 26 und No. 31) beobachtet. Die intra vitam am 63. Tage als taubeneigrosse Tumoren diagnostizierten Gebilde fanden sich bei der Sektion des plötzlich am 70. Tage an Staupe (?) gestorbenen Hundes No. 31 nur noch als bohnengrosse Gebilde wieder mit schwärzlich pigmentierten Stellen und die noch am 93. Tage bemerkten zahlreichen intraperitonealen Tumoren des Hundes No. 26 waren am 126. Tage vollständig verschwunden.

Eine Affektion der Bauchlymphdrüsen zeigte sich auch dieses Mal in keinem der Fälle. Der Geschwulstbildungsprozess hielt sich streng an die Ausbreitung des Bauchfells und erzeugte in dessen sub-

seröse Räume gelangend, bald vielfache, knotige Gebilde, welche durch grössere Zwischenräume von einander getrennt waren, bald auch zusammenhängende Massen von grosser Mächtigkeit.

Eine Verschleppung von Zellen auf dem Wege der Lymphgefässe nach den Lymphdrüsen hin wurde in zwei Fällen, No. 27 und 28, nach operativer Entfernung eines Unterhauttumors beobachtet. Es traten lokale Rezidive auf und umfangreiche Metastasen sowohl in den benachbarten Lymphdrüsen (Lgl. axill.), als auch in den entfernteren (Lgl. mediast. ant.); in einem der beiden Fälle fanden sich auch zahlreiche Knötchen in der Lunge.

Hunde, welche zum zweiten oder öfteren Male mit Tumormassen geimpft wurden, zeigten sich, wie schon in früheren Versuchen beschrieben, völlig immun, auch gegenüber der Einverleibung von Tumorstückchen in die Bauchhöhle (Fall 19).

Eine 24-stündige Aufbewahrung der Geschwulst im gewöhnlichen Eisschrank (Versuch No. 32) schädigte ihre Wachstumsenergie in keiner Weise; eine 24-stündige Aufbewahrung bei — 14° C (Versuch No. 33) tötete die Geschwulstzellen nicht, schwächte sie aber merklich in ihrer Vitalität. Eine 30-tägige Aufbewahrung des Sarkoms bei — 13° vernichtete die Uebertragungsfähigkeit (Versuche No. 34 und 35) vollständig.

Uebertragungsversuche in V. Generation.

14. Versuchsreihe
Hund No. 28
(Sarcoma cutis)

Hund No. 36 (intrascrotal)	+
Hund No. 37 (subkutan)	+
Hund No. 38 (subkutan u. intraperit.)	—[1]
Hund No. 39 (stomachal)	—[1]

Vier mit Tumormasse des Versuchshundes No. 28 geimpfte Hunde starben in der 2. Woche an einer infektiösen Krankheit. Bei zweien derselben konnte eine beginnende Tumorentwickelung festgestellt werden.

Versuch No. 36: Männlicher, 2 Monate alter, brauner Jagdhund.

9. II. 04. Injektion von fein verriebener, in Kochsalzlösung aufgeschwemmter Tumormasse in den rechten Hodensack.

21. II. Tod infolge von Staupe. Beginnende Knötchenbildung im Hodensack.

Versuch No. 37: Männlicher, 2 Monate alter, brauner Jagdhund.

9. II. 04. Implantation eines 2 Stunden bei 50° C warm ge-

1) Unentschieden; frühzeitiger Tod.

haltenen Tumorstückchens in die Unterhaut der rechten und linken Bauchseite.

19. II. Tod infolge von Staupe. An beiden Impfstellen je ein linsengrosser, lappig gebauter Tumor.

Schlussbetrachtungen.

Der überimpfte Tumor hat trotz zahlreicher Uebertragungen in jedem Falle seinen ursprünglichen Typus bewahrt. Es findet sich stets dasselbe Rundzellensarkom, wie es in der spontanen Geschwulst der Schamdrüse vorlag. Die Grösse der Tumorzellen schwankte zwischen 7 und 11 μ, während zum Vergleich die Lymphkörperchen des Hundes kaum 4 μ betragen; ihr rundlicher Kern enthält ein stark ausgeprägtes Kernkörperchen. Anfangs liegen die Zellen dicht, fast ohne jede Intercellularsubstanz, beieinander. Bald macht sich jedoch das Auftreten eines feinen retikulären Fasernetzes bemerkbar. In die älteren Partien wachsen lakunär erweiterte Kapillaren ein, manchmal fehlt die Wand gänzlich, und die Bluträume sind unmittelbar von Geschwulstzellen begrenzt. Ausser der retikulären Intercellularsubstanz und den Blutkapillaren findet sich kein anderes Stroma vor. Die in einzelnen Tumoren inmitten der Zellmassen sich vorfindenden Gewebsbalken gehören ebenso wie die grösseren Blutgefässe dem Stützgewebe des Organes an, in dessen Spalten der Tumor hineingewachsen ist.

Es besteht somit eine völlig morphologische Uebereinstimmung der überimpften Geschwulst mit dem typischen kleinzelligen Rundzellensarkom, dem Lymphosarkom.

Der klinische Verlauf einer Anzahl der Impftumoren, ihre Involution und Resorption legten im Anfang die Frage nahe, ob es sich in fraglichen Fällen nicht um ein sogenanntes Sarkoid der Haut handle. In neuerer Zeit wurde letztere Form von Spiegler, Joseph u. a. vom eigentlichen Sarkom der Haut abgetrennt. Beide Geschwulstformen zeigen fast denselben typischen Bau; den Sarkoiden spricht man aber zum Unterschied von den Sarkomen Involutionsfähigkeit bezw. Stationärbleiben von einem gewissen Entwickelungsstadium und das Erhaltenbleiben des Grundgewebes der Cutis zu. Die Sarkoide bilden beim Menschen oft multiple, in der Pars reticularis der Haut zur Entwickelung kommende Tumoren von Stecknadel- bis Hasel- und Walnussgrösse, von teils flacher, teils halbkugeliger Gestalt. Ihre Oberfläche ist meist glatt oder leicht gekerbt und häufig von telangiektatischen Gefässen durchzogen.

Die Abstammung der Impftumoren jedoch von einer auch klinisch den echten Sarkomen zugehörigen Geschwulst, die Rezidivierung und Beständigkeit einiger Tumoren der Unterhaut, die gelungenen intraperi-

tonealen Verimpfungen mit Erzeugung einer Sarcomatosis universalis des Bauchfelles, die infiltrative Wachstumsart, welche zur Zerstörung der Haut in mehreren Fällen führte, und endlich die in zwei Fällen beobachtete Metastasenbildung in den regionären Lymphdrüsen und das Eindringen in den grossen Kreislauf sind vollgiltige Beweise für die echte Sarkomnatur.

Die Uebertragung des Sarkoms gelang bei 31 Hunden[1]). Die subkutane Impfung führte meist zu solitärer, die intraperitoneale zu multipler Tumorenbildung.

Die Wachstumsenergie der überpflanzten Tumorzellen war durch das Alter der zur Impfung verwandten Geschwulst nicht bemerkenswerth beeinflusst. Es kamen ganz junge Sarkomknötchen des Bauchfelles (Versuchsreihe No. 13) und über 3 Monate alte Tumoren der Unterhaut (Versuchsreihe No. 2) zur Verimpfung; graduelle Unterschiede in der Zeit und Art der Entwickelung wurden nicht gefunden. Es erklärt dies sich aus dem Umstande, dass auch in den älteren Tumoren stets noch junge, in Teilung begriffene Zellen vorhanden waren, wie die mikroskopische Untersuchung belehrte.

Die Lymphdrüsen der Bauchhöhle zeigten sich in keinem Falle[2]), selbst nicht bei den hochgradigsten Geschwulstbildungsprozessen, affiziert. Dagegen wurden in zwei Fällen die Achseldrüsen und mediastinalen Drüsen metastatisch erkrankt befunden.

Die Rückbildung, welcher zahlreiche ältere Tumoren verfielen, erfolgte nur zum geringen Teile auf dem Wege der Fettmetamorphose, — die inneren Abschnitte der Geschwulstknoten erschienen in diesen Fällen für das blosse Auge trübe, gelb und gelblichweiss und unter dem Mikroskope aus zahlreichen Körnchenzellen und fettigem Detritus bestehend —; sie geschah vielmehr in den meisten Fällen, nachdem durch die fortschreitende Wucherung der zelligen Elemente der Tumor in ein Stadium der Erweichung[3]) getreten und durch Berstung der weitlumigen, strotzend gefüllten Kapillaren herdweise Blutungen

---

1) Im ganzen wurden 39 Hunde zur Impfung verwendet; 6 Fälle blieben wegen frühzeitigen Todes unentschieden; 2 Impfungen, welche mit 30 Tage lang bei — 13° aufbewahrtem Tumorgewebe ausgeführt wurden, verliefen ergebnislos; der Fehlversuch Fall No. 1 erklärt sich aus der Verwendung einer geschwulstfreien Lymphdrüsenpartikel.

2) Die häufige Immunität der Lymphdrüsen ist nach Virchow eine Eigentümlichkeit, welche die Sarkome unter den malignen Geschwülsten auszeichnet. (Die krankh. Geschwülste, Bd. II, S. 257.)

3) Bei der Erweichung der Sarkome handelt es sich nicht um einen regressiven Prozess, sondern um einen einfachen Zerfall der Geschwulst durch das Ueberhandnehmen der zelligen Elemente und das Verschwinden der Intercellularsubstanz (Virchow l. c. S. 262); auch Birch-Hirschfeld wies darauf hin, dass die Degenerationsvorgänge bei Sarkomen weniger an die Zelle gebunden sind, als es in den Carcinomen der Fall ist.

zwischen den Tumorzellen aufgetreten waren, durch eine plötzlich einsetzende, rapid verlaufende Resorption.

Dass Alter und Rasse der Impttiere keinen Einfluss auf die Entwickelung der Tumoren bildeten oder gar eine Familiendisposition zur Geschwulstbildung in Anschlag zu bringen war, erhellt aus dem verwerteten Material. Es wurden Hunde von 4 Wochen bis zum höchsten Alter benutzt, Dachshunde, Setter, schottische Schäferhunde, Foxterrier, Spitze, Ziehhunde, Schosshunde, Bastarde, ohne dass graduelle Unterschiede der Geschwulstentwickelung mit der Rasse in Verbindung gebracht werden konnte. Wurden Tiere von einem Wurfe genommen (7. Versuchsreihe No. 11—14; 10. Versuchsreihe No. 20 und 22 und No. 21, 23, 24; 13. Versuchsreihe No. 27 und 28 und No. 29—33), so machten sich hier ebenso individuelle Unterschiede bemerkbar wie bei den übrigen Tieren.

Die Fähigkeit der Tumorerzeugung konnte dem Sarkomgewebe weder durch eine 24-stündige Aufbewahrung im gewöhnlichen Eisschrank, noch durch eine ebenso lange bei -14^0, noch auch durch eine 2-stündige Erwärmung auf 50^0 genommen werden.

Es darf in diesen Tatsachen kein Argument gegen die Implantationstheorie gefunden werden. Man würde von der unbewiesenen Voraussetzung ausgehen, dass die Sarkomzellen bei solchen thermischen Einflüssen ihrer Lebensfähigkeit beraubt wurden. Prochownik hat experimentell nachgewiesen, dass die Lebensbreite von Zellen höherer Säuger — es handelte sich um Hoden- und Speicheldrüsenzellen des Kaninchens — von -21^0 bis $+60^0$ C reicht. Auch Wentscher fand, dass die Epidermis des Menschen noch nach 14-stündiger Erhitzung auf 50^0 lebensfähig blieb. Jensen konnte Carcinomgewebe, welches von Mäusen stammte, auf 46^0 erwärmen und 10 Minuten lang auf -10^0 abkühlen, ohne die Lebensfähigkeit desselben zu vernichten. Erst Temperaturen von 47^0 und -12^0 wirkten deletär.

Weder durch aërobe und anaërobe Züchtungsversuche, noch durch die mikroskopische Untersuchung histologischer und nach bakteriologischen Methoden gefärbter Präparate konnten Parasiten in dem Sarkomgewebe nachgewiesen werden. Ein Beweis zu Ungunsten der Infektionstheorie liegt jedoch nicht in dem negativen Ergebnis.

Der Nachweis der Tumoren in der Unterhaut war in zahlreichen Fällen schon in der dritten Woche möglich, wie folgende Beispiele zeigen:

Versuchshund	No.	5:	am	19.	Tage	dattelkerngrosser	Tumor
„	„	6:	„	19.	„	streichholzstarker	„
„	„	7:	„	18.	„	kürbiskerngrosser	„
„	„	8:	„	18.	„	„	„
„	„	9:	„	25.	„	kirschgrosser	„
„	„	10:	„	19.	„	dattelkerngrosser	„

Die Tumoren in der Bauchhöhle waren meist von der vierten Woche ab deutlich zu fühlen:

Versuchshund	No.	29:	am	22.	Tage	linsengrosser	Tumor
„	„	31:	„	22.	„	kirschgrosser	„
„	„	32:	„	36.	„	erbsengrossser	„
„	„	33:	„	36.	„	„	„

Besondere krankhafte Erscheinungen begleiteten die allgemeine Sarkomatose des Bauchfelles nicht. Der Appetit bestand, selbst in den schwersten Fällen, bis in die letzten Tage hinein, so dass bei besonders guter Pflege selbst die Abmagerung hintenangestellt werden konnte. Die Blutuntersuchung ergab ausser einer mässigen Leukocytose [1]) nichts Abnormes. Ansammlung von Flüssigkeit in der Bauchhöhle, wie sie sonst bei schweren Affektionen des Bauchfelles beobachtet wird, stellte sich in keinem Falle ein. Der letale Ausgang bei allgemeiner Sarkomatose des Bauchfelles trat in den meisten Fällen im 3. Monat ein, in wenigen verzögerte er sich bis an das Ende des 4. oder den Beginn des 5. Monates.

Fast alle Hunde, auf welche mit Erfolg Sarkom übertragen worden war, zeigten sich gegen erneute, nach einiger Zeit unternommene Impfversuche immun. Es gelang nur in einem einzigen Falle (Versuch No. 4) an einer anderen Hautstelle 39 Tage nach der ersten Impfung eine zweite Geschwulst zu erzeugen; spätere noch dreimal wiederholte Versuche bei demselben Hunde blieben ergebnislos. Auch eine nach 36 Tagen vorgenommene intraperitoneale Impfung bei einem schon an Hautsarkom leidenden Hunde (Fall No. 19) verlief negativ.

Die bereits in der Literatur mitgeteilten Krebsübertragungsversuche von Hund auf Hund sind ausserordentlich zahlreich, verliefen aber fast sämtlich ohne Erfolg. Nur drei Forscher, Nowinsky, Wehr und Geissler, berichten über positive Resultate.

Nowinsky (Zur Frage über die Impfung der krebsigen Geschwülste, Centralbl. f. die mediz. Wiss., Berlin 1876) stellte Implantationsversuche mit Carcinoma medullare naris eines Hundes an; zwei Versuche hatten einen positiven Ausgang.

a) In eine frische Hautwunde auf dem Rücken wurde ein 2 mm grosses Stückchen eingepflanzt. Die Wunde wurde vernäht. Heilung p. p.

---

1) Leukocytose ist bei Sarkomen verhältnismässig häufig beobachtet worden. Reinbach fand unter 20 Fällen von Sarkomen 16mal die polynukleären Zellen vermehrt; in einem Falle von Lymphosarkom auch eine abnorme Vermehrung der eosinophilen Zellen und Befund von Markzellen.

Nach 14 Tagen erbsengrosser Knoten, nach 3 Monaten walnussgrosse Geschwulst, deren Oberfläche höckerig und geschwürig. Nach 4 Monaten wurde der Hund getötet. Die Geschwulst hatte einen Durchmesser von $3\,^1/_2$ cm. Die Schnittfläche war weiss und saftig. Die Lymphdrüsen der Regio subclavia stark geschwollen.

Die mikroskopische Untersuchung der Impfgeschwulst, sowie der Lymphdrüsenmetastasen zeigte in der Peripherie Haufen von dichtgedrängten polygonalen, epithelialen Zellen, im Zentrum alveolenartige Anordnung kleiner epithelialer Zellen.

b) Von der Hauptgeschwulst (a) wurde eine weitere Impfung auf einen 3 Monate alten Hund gemacht. Es entwickelte sich ein erbsengrosser Tumor von der Impfstelle ohne Metastasenbildung. Die weitere Entwickelung des Tumors konnte nicht verfolgt werden, da das Tier $1\,^1/_2$ Monat später an Pest einging.

Wehr (Demonstration der durch Impfung von Hund auf Hund erzeugten Carcinomknötchen, Dtsch. Chirurgenkongress 1888 und 1889, Ref. im Centralbl. f. Chir., 1888 u. 1889) machte subkutane Uebertragungsversuche eines Carcinoma medullare vaginae canis auf andere Hunde.

Von 24 Knötchen, welche gewachsen waren, wurden 5 entfernt und zur Untersuchung benutzt. Dieselben erwiesen sich als Epithelialgeschwülste. Die übrigen Knoten wurden mit der Zeit resorbiert.

Bei einer Hündin verschwanden jedoch die an 4 Stellen des Unterleibes verimpften Stückchen eines Carcinoma vaginae nicht, sondern wuchsen bis zu Pflaumen- und Nussgrösse. Nach 4 Monaten traten Tochterknoten in der Umgebung auf. Bei der 6 Monate nach der Impfung erfolgten Obduktion fanden sich retroperitoneale Geschwülste von Nuss-, Ei- und Apfelgrösse, kleinere Knötchen in der Milz, 2 krebsig entartete Lymphdrüsen von Nuss- und Pflaumengrösse im vorderen Mittelfellraum.

Geissler (Gelungene Carcinomübertragung beim Hunde, Bericht über die Verhandl. d. Dtsch. Gesellsch. f. Chir., 24. Kongress Berlin 1895, Ref. im Centralbl. f. Chir., 1895, No. 27) überimpfte ein Stückchen eines Carcinoma praeputii eines Hundes unter die Haut der Regio ventralis bei einer Hündin. Nach 3 Wochen pflaumengrosse Knoten, nach ca. 3 Monaten vollständige Resorption. Die Probeentnahme 3 Wochen nach der Impfung fiel positiv aus.

Bei einem anderen Hunde wurde ein Stückchen eines Carcinoma praeputii subkutan (Regio ventralis) und intraskrotal verimpft. An allen 3 Stellen entwickelten sich nach 8 Wochen Tumoren. Bei der Obduktion des nach 8 Monaten verendeten Hundes wurde folgender Befund festgestellt: Auf jeder Seite des Unterleibes in der Haut etwa 6 linsen- bis bohnengrosse Geschwulstknoten. In der Unterhaut des Scrotums ein erbsengrosser Knoten. An der linken Seite des Präputiums eine $7\,^1/_2$ cm lange, $3\,^1/_2$ cm breite harte Geschwulst, welche stellenweise einen höckerig-knolligen Bau zeigte.

In der Haut der inneren Schenkelfläche lagen zahlreiche bis linsengrosse Knoten. Der linke Samenstrang knollig verdickt.

Auf dem Bauchfell (mesenterialen und visceralen Blatte) zahlreiche Tumoren. Die Milz von zahlreichen kirschkorngrossen Tumoren durchsetzt. Fast sämtliche Lymphdrüsen in pflaumengrosse Tumoren umgewandelt.

Die mikroskopische Untersuchung ergab ein alveoläres Gerüst, welches polygonale, platte, teils dicht gedrängte, teils in lockerer Anhäufung liegende Zellen einschloss.

Die Weiterverimpfung einzelner Knoten auf eine andere Hündin gelang. Nach 4 Wochen erreichten dieselben Erbsengrösse, nach 12 Wochen Pflaumengrösse.

von Hansemann stellte in der Diskussion die Carcinomnatur in Frage, es handle sich weit eher um ein Granulations- oder Sarkomgewebe.

Während also Novinsky durch Ueberpflanzung eines Carcinoma medullare naris in 2 Fällen je einen epithelialen Knoten in der Unterhaut erzeugte, erzielten Wehr und Geissler nicht nur lokale Geschwulstbildung, sondern auch zahlreiche Metastasen in Bauch- und Brusthöhle. Alle 3 Forscher betonen den epithelialen Charakter der überimpften Geschwulst. Wie weit dies im Falle Novinsky und Wehr zutrifft, vermag ich nicht zu beurteilen. Der Fall Geissler ist aber insofern lehrreich, als bei einer genaueren Nachprüfung die Diagnose Carcinom sowohl bezüglich des Primärtumors als der Impftumoren unhaltbar erschien. von Hansemann brachte seine Zweifel schon damals bezüglich der Impftumoren zur Sprache. Geissler selbst ist, wie er mir brieflich mitteilte, von der Carcinomdiagnose zurückgetreten. An den mikroskopischen Präparaten, welche er die grosse Freundlichkeit hatte mir zu übersenden, konnte ich feststellen, dass sowohl die Primärgeschwulst als auch die Impftumoren dasselbe Lymphosarkom darstellen, wie ich es in meinen obigen eigenen Versuchen beschrieben.

Schlusssätze.

1) Die Uebertragung eines Lymphosarkoms des Hundes auf andere Hunde gelang auf subkutanem und intraperitonealem Wege in 31 Fällen.

2) Die Wachstumsenergie des Lymphosarkoms nahm trotz mehrfacher Passagen nicht ab, sondern ersichtlich von Generation zu Generation zu.

3) Weder das Alter, noch die Verwandtschaft, noch die Rasse hatten einen besonderen Einfluss auf die Entwickelung des Lymphosarkoms.

4) Die Uebertragbarkeit und Fortentwickelung des Lympho-

sarkoms wurden weder durch eine 24-stündige Aufbewahrung bei 0° und eine ebensolange bei — 13°, noch durch eine 2-stündige Erwärmung auf 50° vernichtet.

5) Fast alle Hunde, auf welche mit Erfolg das Lymphosarkom übertragen worden, zeigten sich gegenüber späteren erneuten Implantationsversuchen immun [1]).

6) Die Latenz des Lymphosarkoms, d. i. die Zeit zwischen Infektion und evidentem Auftreten, betrug nur wenige Wochen.

7) Die Dauer einer durch Impfung erzeugten allgemeinen Sarkomatose des Bauchfells bis zum letalen Ausgang betrug nur wenige Monate.

8) Die bakteriologische Untersuchung des Lymphosarkoms ergab ein negatives Resultat.

---

1) Die Versuche, ein Immunserum herzustellen, bleiben vorbehalten.

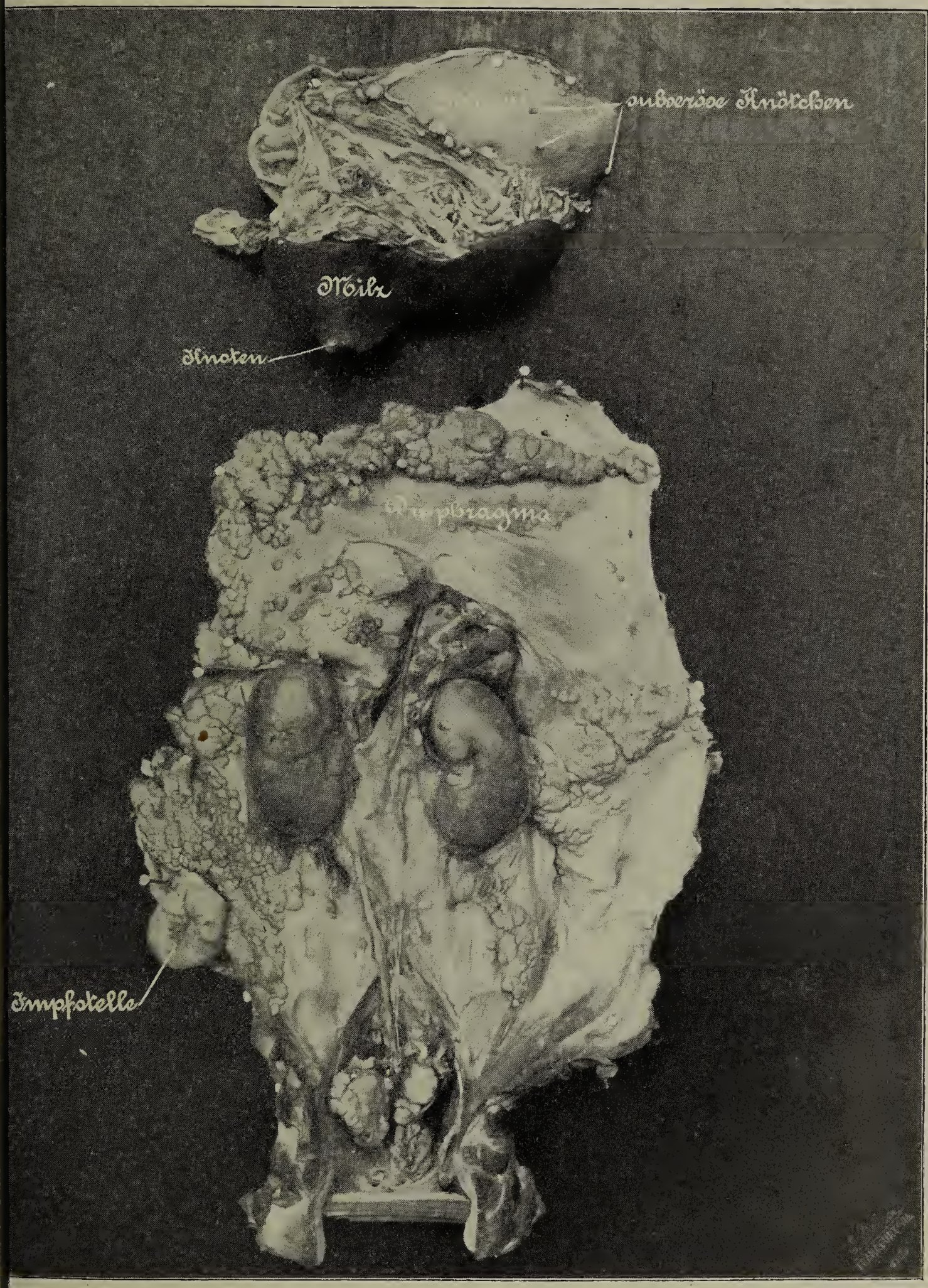

cker. Sarcomatosis peritonei (Versuch No. 21, Beschreibung s. S. 426).

Verlag von Gustav Fischer in Jena.

Sarcomatosis peritonei (Versuch No. 22, Beschreibung s. S. 426 u. 427).

Verlag von Gustav Fischer in Jena.

Sticker. Sarcoma cutis (Rezidiv, Versuch No. 24, Beschreibung s. S. 428).

Verlag von Gustav Fischer in Jena.

Nachdruck verboten.

Beiträge zur Kenntnis des primären Hornkrebses der Lunge.

Aus dem Patholog. Institut des Krankenhauses am Urban zu Berlin (Prof. C. Benda).

Von

Dr. **S. Watsuji** (Kioto).

Mit 3 Abbildungen im Text.

Seit der Langhansschen[1]) Mitteilung über den Lungenkrebs om Jahre 1871 hat die kasuistische Literatur sehr an Zahl zugeommen. Wechselmann[2]) (1882) stellte aus der Literatur 72, assow[3]) (1893) 60 Fälle zusammen; Paessler[4]) (1896) zählte 0 Fälle, bei denen eine genauere Beschreibung des Ausgangspunktes nd der Eigenschaft der Geschwulstzellen vorliegt. Er selbst fügte neue Fälle hinzu. Die Literatur über den primären Krebs der unge ist also in letzten Jahren verhältnismässig reichlich geworden. nfolgedessen ist die Histopathologie desselben auch sehr viel erörtert; ur ein Punkt, und vielleicht der wichtigste, über den man schon immer ritt, ist noch nicht endgültig aufgeklärt, nämlich der Ausgangspunkt es Lungen- resp. Bronchialkrebses, kurz seine Histogenese im engeren inne.

In der Literatur wird am meisten der Cylinderzellenkrebs bechrieben, und als Ausgangspunkt das Epithel der bronchialen Schleimrüsen beschuldigt, unter anderen von Langhans, Chiari[5]) u. a. s gibt auch Fälle, wo die Zellen ihre cylindrische Form nicht gewahrt haben, sondern mehr polyedrisch sind; diese leitete man nicht inseitig von Schleimdrüsen, sondern wohl auch vom Deckepithel der chleimhaut ab; dies taten z. B. Tilmann[6]) und C. Wolf[7]). Ausser

---

1) Langhans, Der primäre Krebs des Trachea und des Bronchus, V. A., d. 53.

2) Wechselmann, Ein Fall von primärem Lungenkrebs, München 1882.

3) Passow, Zur Differentialdiagnose der Lungentumoren, insbesondere des rimären Lungenkrebses. I.-D., Berlin 1893.

4) Paessler, Ueber den primären Lungenkrebs, V. A., Bd. 145.

5) Chiari, Zur Kenntnis der Bronchialgeschwülste, Prag. m. W., 1883.

6) Tilmann, Drei Fälle des primären Lungencarcinomes, I.-D., Halle 1889.

7) Wolf, Fortschritte der Medizin, 1895.

diesen 2 Formen hat man selten auch Geschwülste aus platten Zellen gefunden, die ihre Entstehung dem Alveolarepithel oder auch dem Deckepithel der Bronchialschleimhaut verdanken sollen.

Man findet den Plattenepithelkrebs der Lunge resp. des Bronchus ziemlich selten im Verhältnis zu den anderen Formen, z. B. nach Japha[1]) unter 4 Fällen nur 1mal. Nach Paessler[2]) sind unter von ihm gesammelten 74 Fällen nur 8mal, nach Wolf[3]) unter 31 Fällen 2mal in Lungenkavernen und 8mal an Bronchien, nach Dömeny[11]) unter seinen 10 Fällen 2mal Plattenzellenkrebse vorgekommen, die er primären Lungenkrebs nennt. Peritz[4]) (1896) und Fröhlich[5]) (1899) haben nacheinander im Pathologischen Institut des Urban-Krankenhauses zu Berlin das gleiche Thema an sehr reichlichem Material bearbeitet; und zwar hat der erstere 7 Fälle mit 2 Plattenepithelkrebsen, der letztere 16 Fälle untersucht, unter denen 12mal Plattenepithelkrebse, 8mal mit, 4mal ohne Verhornung, sich fanden. Wenn man alle diese Fälle zusammenrechnet, so machen Plattenepithelkrebse 32,2 Proz. aller Krebsfälle aus. Weil er seltener zur Beobachtung kommt, so herrschen natürlich noch mehr Meinungsverschiedenheiten der verschiedenen Autoren über die Histogenese desselben als bei den zwei erstgenannten Formen.

Nach Perls[6]), Fuchs[7]), Grünwald[8]), Japha[9]), Wolf[10]), Dömeny[11]) und Perutz[12]) sollen Plattenepithelkrebse immer vom Alveolarepithel ausgehen; nach Siegert[13]) wenigstens dann, wenn sie im Lungenparenchym ihren Sitz haben. Wechselmann[14]) und Tilmann[15]) weisen auf die völlige Formähnlichkeit von Alveolarepithel und Krebszellen hin. Rubinstein[16]) fand bei seinem Falle von Plattenepithelkrebs deutliche Wucherung des Alveolarepithels, das aber mehr kubisch bis cylindrisch war, und will das Plattenepithel

---

1) Japha, Ueber primären Lungenkrebs, I. D., Berlin 1892.
2) Paessler, siehe oben.
3) Wolf, siehe oben.
4) Peritz, Ueber Brusthöhlengeschwülste, I.-D., Berlin 1896.
5) Fröhlich, Ueber das primäre Lungencarcinom, I.-D., Berlin 1899.
6) Perls, Zur Kasuistik des Lungenkrebses, V. A., Bd. 56.
7) Fuchs, Beiträge zur Kenntnis der Geschwulstbildung der Lunge, I.-D., München 1886.
8) Grünwald, Ein Fall von primärem Pflasterzellenkrebs der Lunge, M. m. W., 1889.
9) Japha, siehe oben.
10) Wolf, siehe oben.
11) Dömeny, Ueber Lungenkrebs, Zeitschr. f. Heilkunde, 1902.
12) Perutz, Zur Histogenese des primären Lungencarcinoms, I. D., München 1897.
13) Siegert, Geschwülste der unteren Luftwege, V. A., Bd. 129. — Zur Histogenese des Lungenkrebses, V. A., Bd. 134.
14) Wechselmann, siehe oben.
15) Tilmann, siehe oben.
16) Rubinstein, Zur Frage über die Genese des primären Lungenkrebses, Centralbl. f. pathol. Anat., 1899.

von diesen gewucherten Zellen durch atypische Formumwandlung ableiten; er sagt dabei selbst, dass es nur unbewiesene Ansicht ist, und neigt sich mehr der Cohnheimschen Theorie zu. Auch Perutz[1]) hat aus dem Münchener Pathologischen Institut 3 Fälle beschrieben, bei denen er ebenfalls keine Verhornung fand; er glaubt den Beweis dafür, dass der Plattenepithelkrebs durch Metaplasie des Alveolarepithels entsteht, mikroskopisch dargebracht zu haben. Siegert[2]) und Reiche[3]) nehmen für diejenigen Geschwülste aus Plattenepithel, die an der Bifurkation ihren primären Sitz haben und die nach dem Typus des echten Plattenepithelkrebses der Haut gebaut sind, einen vom äusseren Keimblatt abgeschnürten Keim an. C. Friedländer[4]) und nach ihm Schwalbe[5]) und Kaminsky[6]) haben jeder einen verhornenden Plattenzellenkrebs an der Wand einer Lungenkaverne gesehen und glauben, dass die Plattenepithelien durch Metaplasie des Bronchialdeckepithels entstanden seien. Siegel[7]) meint, Plattenepithel sei vom Schleimhautepithel des Bronchus und von dem der Schleimdrüsen durch atypische Wucherung entstanden, und er verneint die Ableitung der Plattenzellen vom Alveolarepithel, weil er dabei die Wucherung an demselben vermisst hat. Ernst[8]) leitet in einem sehr sorgfältig untersuchten Falle von verhornendem Pflasterepithelkrebs dessen Herkunft vom Bronchialepithel ab, lässt aber unentschieden, ob hier nur eine Metaplasie des Epithels oder eine Aberration von Keimen vorliegt. Paessler[9]) sagt: „Es ist selbst schwer zu entscheiden, ob der Tumor vom Lungengewebe ausgeht oder seinen Primärsitz in Bronchien hat, umsomehr sind die morphologischen und biologischen Eigenschaften der Geschwulstzellen in den meisten Fällen so vieldeutig, dass sie zur Beurteilung der Histogenese dieser Krebse nicht zu verwerten sind.“ Professor C. Benda[10]) selbst sah bei Fällen von Plattenepithelkrebs der Lungen resp. des Bronchus Pachydermie der Bronchialschleimhaut und äussert seine Ansicht dahin, dass die betreffende Geschwulst durch Metaplasie des Deckepithels entstanden sei. Unter seiner Leitung vertraten auch Peritz[11]) und Fröhlich[12]) in ihren Arbeiten dieselbe Ansicht.

---

1) Perutz, siehe oben.
2) Siegert, siehe oben.
3) Reiche, Primäres Trachealcarcinom u. s. w., Centralbl. f. allgem. Path., 1893.
4) C. Friedländer, Kankroid in einer Lungenkaverne, Fortschritt. d. M. 1885.
5) Schwalbe, Entwickelung des Carcinoms in der Kaverne, V. A., Bd. 149.
6) Kaminsky, Ueber primären Lungenkrebs, I.-D., Greifswald 1898.
7) Siegel, Zur Kenntnis des primären Pflasterepithelkrebses, I.-D., München 1887.
8) Ernst, Plattenepithelkrebs des Bronchus, Z. B. Bd. 20, 1896.
9) Paessler, siehe oben.
10) C. Benda, zit. von Fröhlich, 1899 und im Komitee für Krebsforschung, Berlin 1902.
11) Peritz, siehe oben.
12) Fröhlich, siehe oben.

Ich selbst hatte unter dem grossen älteren und neueren Sammlungsmaterial von Krebsen 6 Fälle zur genaueren Untersuchung ausgewählt und möchte das Resultat meiner Untersuchung, die im Pathologischen Institut des städtischen Krankenhauses am Urban vorgenommen wurde, hier veröffentlichen.

Fall I. Sch., 56-jähr. Mann[1]). Auszug des Sektionsprotokolls (Prof. Benda): Der untere Abschnitt der Trachea stark gerötet, Oberfläche mit Schleim bedeckt. Am Eingange des Hauptbronchus ist die Schleimhaut stark gerötet, stellenweise stark opake, weissliche Epithelinseln und Epithelflecke in ihr bemerkbar. Nach unten zu wird die Schleimhaut des Bronchus stärker gerötet, unregelmässig höckerig und zeigt kleine Defekte. Auf dem Durchschnitt erkennt man eine kleine Verdickung der Schleimhaut mit markiger Einlagerung. Beim Uebergang in den Lungenhilus tritt der Bronchus in ein weissliches Geschwulstgewebe ein, das seine Wand völlig durchsetzt; der Knorpel ist indes meist erkennbar. Die linke Lunge ist im ganzen von stark vermindertem Volumen, der Oberlappen zeigt nach oben eine dem oben beschriebenen Pleuraexsudat entsprechende Depression, die an die Verwachsungslinie der beiden Pleuren anstösst. In diesem Gebiete ist die Lunge äusserst schlaff. Die darunterliegende Partie des Oberlappens zeigt eine vermehrte Ausdehnung und vermehrte Konsistenz, ist vollständig luftleer. Die Schnittfläche ist von rötlich-grauer Farbe, sehr wenig gekörnt. Die Schnittfläche, die derb elastisch ist, lässt eine opake, den Alveolen entsprechende Zeichnung erkennen, es tritt von ihr nur ziemlich klare, ödematöse Flüssigkeit hervor. Der Unterlappen ist am hinteren Rande schlaff, von vermindertem Luftgehalt, Pleura stark verdickt. Zwischen den schlaffen Abschnitten hier einzelne hepatisierte Gruppen von Lobulis, die nach dem vorderen Rande des Unterlappens hin an Menge zunehmen. Nach hinten ist das Gewebe des Unterlappens von vermindertem Luftgehalt, ziemlich zäher, aber schlaffer Konsistenz und lässt in der Tiefe stärker resistente Knoten fühlen. Beim Einschneiden gelangt man hier an derbe Krebsknoten, die die unteren Verzweigungen des Unterlappenbronchus bis zum Hilus begleiten. An einem Ast ist das ganze Lumen des Bronchus ausgefüllt, an anderen Stellen findet sich eine markige, das Lungenparenchym infiltrierende Induration, deren grösste circa Kirschgrösse erreicht; einige Bronchialäste sind mit Eiter gefüllt, Wand intensiv rot, aber nicht mit markiger Masse durchsetzt. Das Lungengewebe ist meist hepatisiert, mit Eiter durchsetzt, an anderen Stellen induriert, in denen die verfetteten Alveolarpfröpfe erkennbar sind. Eine kleine Hilusdrüse krebsig infiltriert.

Die rechte Lunge stark ausgedehnt, grösstenteils lufthaltig, die pleuralen Lymphgefässe sind mit weisslichen Krebsmassen stellenweise ausgefüllt, in der Tiefe eine bis kirschgrosse verdichtete Stelle von ziemlich diffuser Begrenzung fühlbar; hier findet sich innerhalb fibrösen

1) Dieser Fall ist auch von Fröhlich untersucht.

Gewebes eine grössere Anzahl etwa hirsekorngrosser, fast rein weisser Knötchen, meist in Strängen angeordnet. Uebrige Lunge stark ödematös.

Anatomische Hauptdiagnose: Krebs des linken Hauptbronchus, Phthisis pulmonum.

Mikroskopischer Befund: Aus dem in Alkohol gehärteten Präparat wird eine Anzahl Schnitte angefertigt, derart, dass sie senkrecht zur Achse des in ihrer Mitte liegenden Hauptbronchus stehen. Die Schleimhaut findet sich im ganzen verdickt, das submuköse Gewebe gewuchert und mässig von Rundzellen infiltriert; zwischen dem gewucherten Bindegewebe sind verschieden grosse, rundliche, längliche oder verästelte Zapfen von Tumorzellen. An manchen Stellen sind die Geschwulstzapfen durch die Schleimhaut in das Lumen des Bronchus hereingewuchert und ragen knotenförmig in dasselbe hinein. Stellenweise zeigen diese Knötchen geschwürigen Zerfall ihrer Oberfläche. Die Umgebung der Zapfen wird vom Granulationsgewebe gebildet. Das peribronchiale Gewebe ist gewuchert und beherbergt zwischen seinen Fasermaschen Geschwulstzapfen; es ist ebenso wie die Submucosa auch kernreich und kleinzellig infiltriert.

Die Zellen der Geschwulst sind von sehr ungleicher Grösse, platt, mit grossen, platten, bläschenförmigen Kernen, die, von der Oberfläche gesehen, rundlich, von der Seite gesehen, spindelförmig sind; das Chromatingerüst lässt sich deutlich färben; vereinzelte, besonders grosse Kerne nehmen die Hämatoxylinfärbung diffus an; das Protoplasma ist ein wenig granuliert und bildet den grösseren Teil des Zellleibes. Hier und da sieht man konzentrisch geschichtete Zellhaufen, die rundlich oder oval und teilweise im Zentrum schon verhornt sind; die mittlere Schicht bilden Riffzellen. Wo die Schleimhaut des Bronchus exulceriert, ist die ganze Wand von Kleinzellen infiltriert. Die Tumorzellen sind nicht alle regelmässig platt, sondern zeigen verschiedene Formen. Im Bindegewebe sind die Tumormassen unregelmässig verteilt und geben mit dem Stroma ein mosaikartiges Bild. Das Bindegewebe um die verhornten Zellenhaufen herum ist meist zerfallen, Fasern und Kerne undeutlich und unfärbbar. Der Tumor verbreitet sich vom peribronchialen Gewebe direkt in das Lungenparenchym.

Das Deckepithel der Schleimhaut behält grösstenteils noch seine Cylinderform und Flimmern, ist aber nach der Seite des Tumors hin bedeutend gewuchert, wird mehrschichtig, die Zellformen rundlich, und seine oberste Schicht ist schon in Verhornung begriffen, während die Zellen in einigen nächstfolgenden Schichten mit Stacheln ausgerüstet sind. In der Submucosa zeigt sich reaktive Entzündung.

Quer- und auch Längsschnitte des Bronchus aus Stellen, die ausserhalb des Bereiches des Tumors liegen und den makroskopisch beschriebenen weissen Flecken entsprechen, zeigen das Epithel ebenfalls stark gewuchert, mehrschichtig, in den mittleren Zellen einige Riffzellen, die oberste Schicht bildet eine dünne Lamelle, in der Kerne undeutlich sichtbar sind. Diese Schicht zeigt deutlich die

Verhornung. Die Zellen in der mittleren Schicht haben mässig grosse Kerne, deren Chromatingerüst nach und nach gegen die Oberfläche unfärbbar wird; ihr Protoplasma zeigt etwas Körnung und die Peripherie der Zellen Stacheln. Die Basalzellen sind niedrig-cylindrisch, ihre Kerne länglich, das Protoplasma nicht sehr üppig im Vergleich zur Grösse ihrer Kerne; die Färbbarkeit der Kerne ist viel stärker als in den obersten Schichten. In den mittleren und unteren Schichten finden sich vereinzelt abnorm grosse, unregelmässig gestaltete Zellen mit sehr grossen, besonders stark färbbaren Kernen, die stellenweise Kernteilungsfiguren zeigten. Deutliche Papillen nicht zu sehen, die Basalmembran ist an den Stellen mit stärkerer Kernwucherung nicht deutlich ausgeprägt.

Besonders interessant und wichtig sind die Bilder, die man an einzelnen im Schnitte getroffenen Ausführungsgängen der Schleimdrüsen sieht. Es findet sich hier das diesen Ausführungsgängen eigentümliche kubische Epithel von seiner Basalmembran abgedrängt durch mehrschichtige Stränge platter, grosser Zellen, die in Form und Färbbarkeit den Zellen der unteren Schichten der wuchernden Schleimhaut genau entsprechen und kontinuierlich in diese Schichten übergehen. Die von ihrer Unterlage abgehobenen Epithelien des Ausführungsganges zeigen teilweise Degeneration. In manchen Drüsen-

Fig. 1, Fall Sch. Pachydermie eines Bronchus 2. Ranges ohne Carcinombildung, geschichtetes Pflasterepithel ohne atypische Wucherung mit Andeutung von Papillenbildung.

schläuchen sieht man die ganze schlauchförmig abgehobene Epithelschicht in Degeneration übergehen, darunter wieder die wuchernden Plattenzellen. In einzelnen Ausführungsgängen endlich ist das ursprüngliche Epithel schon vollständig zu Grunde gegangen, und man sieht das ganze Lumen ausgefüllt von einem soliden Strang von wuchernden Plattenepithelien. Niemals sieht man das Drüsenepithel selbst in Wucherung übergehen. Die Anfangsstadien dieser Veränderung, Abdrängung des Drüsenepithels durch das wuchernde Pflasterepithel und die beginnende Degeneration desselben, habe ich in Fig. 3 abbilden lassen.

In Schnitten aus den Partien, in denen sich der Tumor in Lungengewebe verbreitet, sieht man ein dürftiges Stroma, dessen

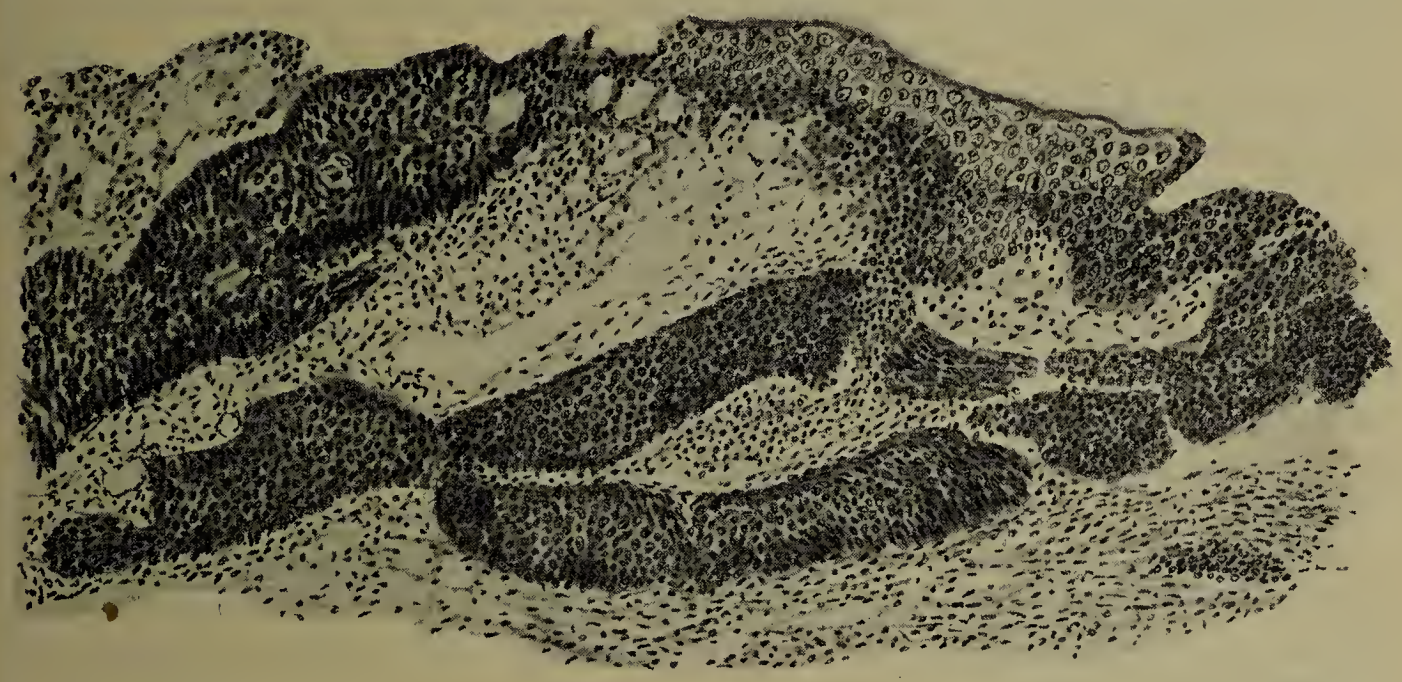

Fig. 2, Fall I. Pachydermie des Bronchialepithels mit Carcinom, atypische Wucherung der Zellen, Verbindung mit Epithelzapfen der Schleimhaut.

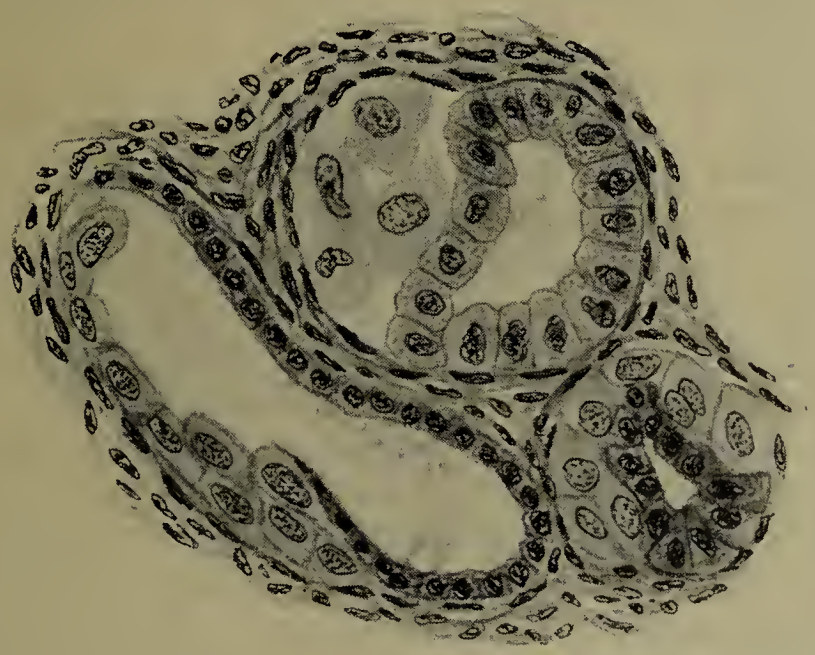

Fig. 3 von demselben Falle. Aus der beginnenden Carcinose einer pachydermalen Bronchialstelle; 2 senkrecht zur Längsachse getroffene Drüsengänge und 1 tangential getroffener Drüsengang; unter den noch erhaltenen Epithelien vorgeschobene Tumorzellen.

Maschen prall mit Tumorzapfen ausgefüllt sind. Das Stroma ist kernreich und vielfach von Rundzellen infiltriert. Es entspricht nach der Anordnung der elastischen Fasern direkt den Alveolarwänden. Die Zapfen sind von verschiedener Form und Grösse, teilweise verhornt oder auch in strukturlose homogene Masse umgewandelt. Wo Lungenalveolen als solche noch vorhanden sind, sind sie ebenfalls von Bindegewebszügen umgeben und komprimiert; das Alveolarepithel ist regelmässig wandständig, aber kubisch; im Lumen befinden sich einzelne desquamierte Epithelien. An kleineren Bronchien sieht man dasselbe Verhältnis: die Drüsen ebenfalls komprimiert und von Rundzellen infiltriert. Kleine Gefässe zeigen verdickte Wand, manchmal bis zur Obliteration. Die Lymphgefässe enthalten hier und da Tumorzellen. Das einzige Gewebe, das fast unversehrt bleibt, ist der Knorpel.

In den übrigen Partien der Lunge wurde konstatiert: starke Induration, hier und da verschieden grosse, käsige Herde mit ein paar Riesenzellen und von Rundzelleninfiltration umgeben.

Um noch einmal kurz zusammenzufassen, so fanden sich in einem deutlich vom Tumor entfernten Gebiete Pachydermien des Oberflächenepithels des Bronchus; an mehreren Stellen zeigen die Zellen deutlich den Charakter der Plattenepithelien und vielfach Verhornung. Dann unterhalb der Pachydermien treten verschiedentlich atypische Zellwucherungen auf, die wahrscheinlich als beginnende Carcinomentwickelung anzusehen sind, endlich ein grosser Carcinomknoten in Pachydermien des Oberflächenepithels. In dem Unterlappenbronchus ein grosser ausgebildeter Carcinomknoten mit Einwucherung in das Lungengewebe. In dem Verzweigungsgebiete des vom Krebs verschlossenen Bronchus indurierende Pneumonie; daneben in anderen Abschnitten indurierende Phthise.

Fall II. N. N., 60-jähr. Mann.

Anatomische Hauptdiagnose: Carcinom des linken Unterlappens, Phthisis pulmonum.

Sammlungspräparat ohne Sektionsprotokoll.

Mikroskopischer Befund: Die Schnitte werden aus einer Stelle des Lungengewebes in der Nähe der Bifurkation entnommen und stehen senkrecht zur Achse des Bronchus. Die Schleimhaut im ganzen mässig verdickt und an verschiedenen Stellen entzündlich infiltriert; besonders stark betroffen sind die Drüsen und das periadenöse Gewebe, die mit Blut prall gefüllten Gefässe und die Submucosa. Das Cylinderepithel zeigt im ganzen keine Veränderung, nur ist es hin und wieder desquamiert. Das ebenfalls stark kleinzellig infiltrierte und kernreiche peribronchiale Gewebe enthält in den Maschen seines Bindegewebes verschieden geformte Zellzapfen des Tumors.

Die Zellen sind, wie beim Fall I, Plattenepithelien und oft zu Perlkugeln zusammengehäuft, das Zentrum dieser Gebilde ist meist verhornt. Im Lumen der kleineren Blut- und Lymphgefässe befinden sich die Tumorzellen vereinzelt oder in grösseren Mengen. Eine im Schnitt mitgetroffene Bronchiallymphdrüse ist stark anthrakotisch induriert; an ihrem einen Pole finden sich ein paar käsige Tuberkel

mit Riesenzellen- und Kleinzelleninfiltration und am anderen Pole dagegen nur Bindegewebe mit Tumorzellen in seinen Maschen, darunter auch mehrfach verhornende Zwiebeln. Der Knorpel zeigt keine nennenswerte Veränderung. In den Bronchiolen sind das periphere Gewebe und die Schleimhaut in ihrer ganzen Dicke von Tumorzellen infiltriert, an einigen Stellen ist die Schleimhaut durchbrochen, das Lumen des Bronchus mit Geschwulstzellen ausgefüllt.

Auch aus den peripheren Teilen des Tumors, wo er an gesundes Lungenparenchym anstösst, werden Schnittpräparate angefertigt; hier sieht man die Alveolen, die ihres ursprünglichen Epithels verlustig gegangen sind, vielfach mit Krebszapfen angefüllt; das Alveolarbindegewebe kernreich und stark pigmenthaltig. Kleine Gefässe im Grenzgebiete des Tumors zeigen starke Endarteritis, die bis zur Obliteration führt. Bronchien kleineren Kalibers sind in ihrer Schleimhaut von Rundzellen infiltriert; das Epithel steht ganz regelmässig. Die Scheidewände der noch annähernd intakten Lungenalveolen sind mässig entzündet, kernreich; das Lumen der Alveolen ist verkleinert, nicht mehr rundlich, sondern meistenteils mehr in die Länge gezogen, teilweise auch verzweigt. Das Epithel zeigt mehr oder weniger kubische Form und ist vollständig regelmässig. Selten vereinzelt sind Langhanssche Riesenzellen zwischen Rundzellen in der Nähe der Tumorzapfen bemerkbar.

Ausserdem wurden aus den Grenzgebieten des Tumors Quer- und Längsschnitte des hauptsächlich erkrankten Bronchus untersucht, es fand sich die Schleimhaut mässig infiltriert, verdickt; hie und da Pachydermie, wie sie bei Fall I ausführlich beschrieben worden. Unter der Muskelschicht findet man einige kleinzellig infiltrierte Stellen, in deren Mitte epithelioide Zellen mit Riesenzellen liegen. Die Partien des Bronchus, von dem die Wucherung des Epithels ausgegangen war, konnten leider nicht mehr aufgefunden werden. Jedenfalls ist auch hier die Entwickelung des typischen Kankroids aus Pachydermien der Bronchialschleimhaut, wie sie sich auch in kleineren Bronchien hier fand, im höchsten Grade wahrscheinlich.

Fall III. Bo., 45-j. Frau. Anatomische Hauptdiagnose: Carcinom des Unterlappens der linken Lunge. Auszug des Sektionsprotokolls: Am linken Unterlappen kleinapfelgrosser Tumor, an die derb infiltrierte Pleura mediastinalis angrenzend. Der Tumor ist von derber Konsistenz, schiefrig gefärbt, hier zeigen sich die kleineren Bronchien durch eine derbe Infiltration und Schwellung der Schleimhäute fast ganz verschlossen. Auch um die kleineren Bronchien herum findet sich in dieser Zone ein schmaler weisser Ring. Der linke Unterlappenbronchus zeigt eine warzige Schleimhautwucherung, die Schleimhaut ist weiss und von derber Konsistenz.

Mikroskopisch untersucht werden zunächst Längsschnitte durch die Stelle, wo sich der Unterlappenbronchus verdickt und resistent zeigt. Es zeigt sich: Ein Teil der Bronchialwand findet sich stark zellig infiltriert; Flimmerepithel noch erhalten, Schleimdrüsen kernreich, Blutgefässe injiziert. Ein anderer Teil der Wand ist schon von

Tumormassen durchsetzt, das submuköse Bindegewebe bildet ein grossmaschiges Netz, in welchem sich Zellzapfen des Tumors befinden. Blut- und Lymphgefässe enthalten ebenfalls Tumorzellen in ihrem Lumen; Schleimdrüsen stark komprimiert und von Rundzellen umgeben. Die Schleimhaut ist von teilweise zerfallenden Tumormassen durchbrochen.

An Präparaten aus dem zentralen Teil des Tumors sieht man fast ausschliesslich Zellzapfen, die in ihrem Zentrum zerfallene und strukturlose Massen enthalten oder doch vielfach schwach und diffus gefärbte Konturen der Zellen erkennen lassen; die Zellen, die den peripheren Teil dieser Masse ausmachen, zeigen ebenfalls unscharfe Kontur ihrer Kerne. Das Stroma besteht aus ziemlich schwachem Bindegewebe, welches oft Pigment in sich birgt. Bronchien kleineren Kalibers aus den Grenzgebieten des Tumors sind von Krebsmassen, die bis zur Basalmembran vordringen, vollständig eingehüllt; das der Basalmembran aufsitzende Epithel ist noch leidlich intakt. Stellenweise ist auch die Basalmembran schon durchbrochen und das Bronchiallumen vollständig mit Geschwulstmasse ausgefüllt. Die Blutgefässe im Tumorgewebe sind mässig gefüllt, zeigen vielfach Endarteriitis obliterans. Das Schleimhautepithel des Hauptbronchus ist mehr oder weniger gewuchert, zeigt aber keine Pachydermie wie bei beiden vorgenannten Fällen. Zwischen dem Tumorknoten und dem Lungenparenchym findet sich eine sehr starke Bindegewebsscheidewand, die noch zahlreiche Kerne und Gefässe enthält. Die Lungenalveolen, die direkt an diese Wand anstossen, haben verdickte, von Rundzellen infiltrierte Alveolarwände, in welchen die Gefässe mässig gefüllt sind; ihr Epithel scheint gewuchert, desquamiert und ihr Lumen mit fibrinösem Exsudat angefüllt zu sein.

Die Eigenschaft der Tumorzellen ist mit denen der beiden oben angeführten Fälle gleich; ich konnte aber keine Krebsperlen und auch keine Riffzellen und Verhornung konstatieren. In jüngeren Zapfen finden sich häufiger Mitosen. An mehreren grösseren Tumorzapfen sind die Zellen durch gegenseitigen Druck mehr spindelförmig und demnach auch die Kerne mehr länglich geworden.

Fall IV. Bu., 59-jähr. Mann [1]).

Anatomische Hauptdiagnose: Carcinom des Oberlappens der rechten Lunge, kavernöse indurative Phthise.

Auszug des Sektionsprotokolls: Rechte Lunge wird zusammen mit Costalpleura entfernt. Die verwachsenen Blätter bilden eine fast weisse derbe Schicht von mehreren Milimeter Dicke, die an der Spitze bis 1 cm stark wird. Diese Schicht setzt sich an der Pleura diaphragmatica fort, in der sich käsige Einsprengungen von über Erbsengrösse finden; an einer Stelle treten hier am Diaphragma beide Blätter auseinander und lassen eine walnussgrosse Höhle mit käsiger Wand zurück. Diese Höhle setzt sich direkt in eine Lungenkaverne durch eine weite, trichterförmige, von narbigen Rändern umgebene Oeffnung fort.

Die gesamte Grösse der Lunge ist stark vermindert; der Oberlappen ist von äusserst derber schwieliger Konsistenz; der Unterlappen schlaff. An der Schnittfläche findet sich nirgends mehr lufthaltiges

1) Zit. von Fröhlich.

Lungengewebe. Der hintere Abschnitt des Oberlappens bildet eine fast homogene schwielige Masse von schiefriger, grauer Farbe mit unregelmässigen, rein schwarzen Flecken und einer Anzahl kleiner Einsprengungen. Gewisse Zeichnungen sind nur durch den Verlauf der Gefässe und grösserer Bronchien gegeben. Abgrenzung der Lobuli vollständig verstrichen. In der Spitze selbst ist eine unregelmässige Kaverne mit bröckligen, meist schiefrig-grauen Wänden und geringer Verkäsung. Die Bronchien des Oberlappens sind ziemlich eng; die Wandung geschwollen und stark gerötet. An vielen Stellen käsiger Zerfall der Schleimhaut, von dem aus eine Verkäsung in die Umgebung geht. Gegen die vordere Kante des Oberlappens hin gewinnen die Verkäsungen des Gewebes über die schiefrige Induration die Oberhand. Hier finden sich einige Herde bis Kirschgrösse, die aus derbem Käse mit beginnender zentraler Erweichung bestehen. Der Unterlappen ist grösstenteils von äusserst unregelmässigen Kavernen durchsetzt, deren Wandungen aus sehr zerrissenem schiefrigen Gewebe mit einer meist mehrere Millimeter dicken bröckligen Käseschicht bestehen. An manchen Stellen ist in der Kavernenwand das Lungengewebe bis auf schmalste schiefrige Fetzen reduziert, und die Höhe reicht somit unmittelbar an das schiefrige Pleuragewebe, das hier ebenfalls eine breite Käsezone zeigt. Gegen den Hilus hin besitzen die Höhlen an grösseren Strecken eine glatte Wand, die scheinbar mit Epithel überzogen ist, unter dem sich bisweilen käsige Einsprengungen finden. Diese glattwandigen Abschnitte gehen in die Bronchiallumina über. Das Lumen des Hauptbronchus des Unterlappens ist im ganzen ziemlich erweitert, aber durch eine zottige, von der einen Seite der Wand in das Lumen hineinragende Wucherung verengt. Diese Wucherungen zeigen auf dem Durchschnitt weisslich graue Farbe und deutliche Körnung. Beim Drücken treten diese Körner als derbe Pfröpfe aus feinsten Hohlräumen hervor. Mehrfache Durchschnitte zeigen, dass die Wucherungen nach oben, d. h. gegen die Vereinigungsstelle der Bronchien, allmählich abnehmen und hier auf der Schleimhaut beschränkt sind. Weiter nach unten dagegen durchsetzen sie die Schleimhaut, verdrängen und zerstören die Knorpel und setzen sich in mässig umfangreiche Geschwulstmasse des Lungengewebes fort, die makroskopisch nicht überall von den Verkäsungen zu unterscheiden sind. Die Schleimhaut des rechten Hauptbronchus und der Trachea ohne Geschwüre und Wucherungen.

Mikroskopischer Befund: Die Schleimhaut des carcinomatös erkrankten Hauptbronchus zeigt in weiter von Tumor entfernten Partien zahlreiche Substanzverluste ihrer Oberfläche. Die dazwischen liegenden Schleimhautpartien zeigen teilweise Wucherung ihrer Epithelien, doch ist hier keine Pflasterepithelbildung zu konstatieren. Diese beginnt erst in den dem Tumor näher liegenden Gebieten. Man kann hier sehr schön den Uebergang zwischen der mit cylindrischen Flimmerepithelien bekleideten, bis auf die Wucherung ziemlich normal aussehenden Bronchialschleimhaut in pachydermale Bildung erfolgen. Man sieht nämlich stellenweise die unter dem Flimmerepithel liegenden Zellschichten flachere Form und eine mehr horizontale Lage annehmen; diese flacheren, mehr horizontal liegenden Zellen gelangen schliesslich,

nachdem das Flimmerepithel verloren gegangen ist, an die Oberfläche und zeigen jetzt auch Verhornung ihrer obersten Schichten. Das darunter liegende Epithel zeigt wieder wie im ersten Fall Riffzellenbildung. Die Basalmembran ist intakt. An der Grenze des Tumors beginnt das Epithel die Basalmembran zu durchwuchern, die über der Basalmembran liegende Schicht selbst wird immer dicker, ihre Schichtung immer unregelmässiger, an der Oberfläche zeigen sich flache, durch Ulceration der oberflächlichen Schichten gebildete Geschwüre. Die Schleimdrüsen liegen zum Teil zwischen den in die Tiefe dringenden Tumorzapfen; sie selbst zeigen nur geringe kleinzellige Infiltration, keine Wucherungserscheinungen ihres Epithels.

Die Geschwulstzapfen bestehen grösstenteils aus grossen Plattenepithelien mit grossen, runden, gut färbbaren Kernen, vereinzelt finden sich in ihnen verhornende Perlkugeln. In den Spitzenpartien der Zellzapfen finden sich hin und wieder sehr grosse, unregelmässig gestaltete Zellen mit mehreren gut färbbaren Kernen, gewöhnlich 6 oder mehr, die meist mehr gegen die Mitte des Zellleibes hin liegen (Carcinomriesenzellen). An Stellen, in denen Krebszapfen bis an grössere Bronchien herangewuchert sind, sieht man mehrfach Einbrüche der Geschwulstmasse in die peribronchialen Lymphgefässe. Das Stroma zeigt reichliche spindelförmige Bindegewebszellen und mässig starke Rundzelleninfiltration.

Die übrigen nicht krebsig entarteten Teile des Oberlappens zeigen wie im Fall I stark indurierende Prozesse, stellenweise dazwischen tuberkulöse Veränderung mit Verkäsung und Riesenzellen. Auf nähere Beschreibung der mikroskopischen Bilder aus diesen Partien kann ich hier verzichten, da sie den bei Fall I beschriebenen vollständig gleichen. Nur der Gefässveränderung möchte ich hier noch kurz gedenken. Es fand sich nämlich neben einfacher obliterierender Endangitis stellenweise auch ausgesprochene Endangitis tuberculosa kleiner Gefässe; eins zeigte eine pilzförmige, in das Lumen das Gefäss hineinragende, aus Granulationsgewebe bestehende Wucherung, die nach aussen hin die Gefässwand durchbrach; die Innenfläche war mit Endothel überzogen; im Zentrum eine Langhanssche Riesenzelle und beginnende Verkäsung. In einer vergrösserten Hiluslymphdrüse fand sich Granulationsgewebe mit Riesenzellen und Verkäsung; keine Carcinommetastase.

Fall V. Sammlungspräparat ohne Sektionsprotokoll.

Mikroskopischer Befund: Längsschnitte des Unterlappenbronchus zeigen auch hier, wie schon mehrfach beschrieben, Uebergang des Cylinderepithels in verhornendes und in die Tiefe wucherndes Plattenepithel. Im Zentrum des Tumors sehr reichliche Durchwachsung des seiner Struktur nach kaum noch erkennbaren Lungengewebes von Krebszapfen, die aus Plattenepithelien bestehen und in ihrem Zentrum schon vielfach Zerfallserscheinungen, grosse Alveolen mit konzentrisch geschichteten verhornten Epithellamellen, die an Atherom- oder Cholesteatomcysten erinnern, zeigen. Gegen die Randpartien der Geschwulst sieht man noch stellenweise erhaltene, aber durch straffes perialveoläres Gewebe stark komprimierte und deformierte Lungen-

alveolen, die teilweise noch von regelmässig gestellten, annähernd kubischen Epithelien ausgekleidet sind und im Lumen zahlreiche desquamierte Epithelien enthalten. Einzelne Bronchien sind vollständig von Carcinommassen ausgefüllt und ihre Wand bis auf die Knorpel vollständig zerstört. Die Carcinommassen erstrecken sich von den Bronchiolen in eine grössere Anzahl von Lungenalveolen hinein, deren Lumen sie teilweise auch ganz ausfüllen; in den nicht ganz mit Krebsmassen ausgefüllten Alveolen sieht man stellenweise neben den Tumorzellen noch deutlich das ursprünglich vorhandene kubische, regelmässig gestellte Alveolarepithel. In den Lymphbahnen des perialveolären Gewebes finden sich, ebenso wie in denen des peribronchialen Gewebes, häufig Tumorzellen; auch die Nervenscheiden zeigen sich stellenweise von Geschwulstmassen durchsetzt. Die kleinen Gefässe, besonders Venen, zeigen häufig Arrosionen ihrer Wandungen, manchmal auch Eindringen der Krebsmassen in ihr Lumen und vollständigen Verschluss desselben.

Fall VI. Sch., 64-jähr. Mann.

Anatomische Hauptdiagnose: Krebs des Mittellappens der rechten Lunge.

Der Tumor sitzt an der Teilungsstelle des Mittellappenbronchus der rechten Lunge. Die Schleimhaut zeigt nach dem Lumen hin grauweissliche Erhebungen, deren Oberfläche weiter nach unten zerklüftete unregelmässige Geschwüre aufweist; nach oben sieht man unter ganz dünner Schleimhaut einige weisslich durchschimmernde Knötchen. Mikroskopisch zeigt die Schleimhaut der dem Tumor naheliegenden Bronchialäste an einigen Stellen starke Wucherung ihres Deckepithels; die oberste Schicht desselben trägt noch deutlich Flimmerhaare. Wo das nicht der Fall ist, sind die Zellen mehr rundlich oder kubisch und sehen wie Uebergangsepithel aus. Doch fand sich nirgends richtiges Pflasterepithel mit Verhornung oder Riffzellen. An den Stellen, an denen das Epithel am stärksten gewuchert ist, sieht die Basalmembran wie aufgequollen aus, stellenweise ist sie ganz verwischt.

Die Art der Verbreitung des Tumors ist ganz wie beim Fall V, so dass ich hier nicht mehr darauf einzugehen brauche. Auch hier indurierende Pneumonie, in deren Lücken das Carcinom überall fortwuchert, mit Einbrüchen in kleinere Gefässe und Lymphbahnen.

Die Tumorzellen selbst sind Plattenepithelien. Häufig sieht man in den Zapfen perlkugelartige Gebilde, die jedoch im Zentrum nicht deutlich verhornt, sondern vielmehr hyalin sind, dagegen sieht man in ihnen unzweifelhaft zahlreiche Riffzellen.

Wenn ich noch einmal kurz die Befunde sämtlicher 6 Fälle zusammenstelle, so findet sich makroskopisch bei 4 Fällen eine tumorartige Wucherung im Lumen eines grossen Bronchus, um die herum sich Geschwulstmassen in die Lunge weiterverbreiten. Ob in den beiden anderen Fällen auch ein grosser Tumor eines Hauptbronchus vorhanden war, konnte nicht festgestellt werden, da das Sektionsprotokoll nicht zugänglich war. Der Bronchialtumor, der als Ausgangspunkt der Tumorentwickelung von mir angesehen wird, zeigte in

4 Fällen direkten Uebergang in die pachydermal veränderte Bronchialschleimhaut. Es fand sich, wenn ich noch einmal ganz kurz referieren darf, in der Nähe des Tumors eine Verdickung der Bronchialschleimhaut durch Zunahme ihrer epithelialen Elemente. Gleichzeitig wurden die obersten Schichten immer flacher, verloren ihre Kerne und zeigten zum Teil ausgesprochene Verhornung, während in den etwas tiefer gelegenen Schichten Riffzellen auftraten. Die Zellen der untersten Schichten zeigten kubische bis cylindrische Formen und enthielten mehrfach Mitosen. Von diesen untersten Schichten aus drangen, wie das mehrfach in Vorstehendem von mir beschrieben wurde, Zellzapfen durch die Basalmembran in die Tiefe und verbreiteten sich im umliegenden Lungengewebe. Sie zeigten dabei in allen Partien des Tumors, am meisten allerdings in der Nähe des Bronchialtumors, Zerfallserscheinungen und Bildung von Hornperlen; auch fanden sich in einzelnen Krebsnestern Riffzellen, so z. B. auch in Fall III, bei dem keine Verhornung in den peripheren Geschwulstmassen zu finden war.

Ich habe bis jetzt auf Grund der Zellformen und der Bildung von geschichteten perl- oder zwiebelartigen Kugeln die Geschwulst als Plattenepithelkrebs bezeichnet. Nun sagt Ernst[1]): „Ohne die Befunde Friedländers und Wolfs u. a. nur im geringsten in Zweifel zu ziehen, möchte ich doch betonen, dass zwischen platten Zellen im Sinne abgeplatteter, ursprünglich kubischer oder cylindrischer Zellen einerseits und echten verhornenden, keratohyalinbildenden, mit Stacheln ausgerüsteten Epidermiszellen denn doch ein grosser Unterschied ist“; auch: „Abplattung allein spricht noch nicht für platte Zellen, Zeichen von Verhornung müssen dabei sein. Epithelperlen und zwiebelschalige Bildungen können noch nicht einmal ausschliesslich für Plattenepithelkrebs geltend gemacht werden. Die Zellen können sich ja dem Verhältnis des Druckes, der Feuchtigkeit durch ihre Formveränderung anpassen, also histologische Accommodation erfahren“, und fordert, wenn es wieder einen Fall gäbe wie der von Friedländer und Wolf, solle man durch die von ihm angewandte Methode auf Verhornung nachprüfen und den Befund vervollständigen. Er empfiehlt zum Nachweis der Verhornung so z. B. die Bildung von Keratohyalin, die Gramsche Methode. Ich habe die Gramsche Methode ebenfalls angewandt und auch nach Van Gieson und Unna gefärbt und in 5 Fällen sicher Verhornung nachgewiesen. Ich bin jedoch der Meinung, dass auch diejenigen Krebsformen, in denen deutlich Riffzellen nachzuweisen sind, mit den Kankroiden am nächsten verwandt sind.

Das Alveolarepithel, das von manchen Autoren als Ausgangspunkt für die Entwickelung von Plattenepithelkrebs angesehen wird, glaube ich in meinen Fällen als sicher nicht primär erkrankt ansehen zu

1) Ernst, siehe oben.

können, da sich einesteils in 4 Fällen mikroskopisch der Ausgang der Geschwulstbildung von der Bronchialschleimhaut direkt nachweisen liess, und die beiden übrigen Fälle ganz analoge Verhältnisse voraussetzen lassen, anderenteils aber das Alveolarepithel auch an keiner Stelle Veränderungen aufwies, aus denen die Geschwulst sich entwickelt haben könnte. Man sieht die Alveolen entweder vollständig mit Tumornestern ausgefüllt oder findet ein Vordringen der Geschwulstzellen in der Weise, wie es mehrfach bei den Schleimdrüsen geschildert wurde: Abdrängung des Alveolarepithels von der elastischen Wand durch die Geschwulstzellen. Eine andere Veränderung des Alveolarepithels, die Umwandlung in ein kubisches Epithel, steht in keiner ätiologischen Beziehung zur Geschwulstbildung. Wir finden diese Veränderung ausserordentlich häufig bei den Formen von indurierender (interstitieller) Pneumonie, wie sie z. B. bei Phthisen um alte Kavernen herum häufig vorkommt. Die Alveolen verändern dabei stets, wie das auch hier beschrieben wurde, ihre Form und nehmen längliche, etwas gewundene, drüsenschlauchähnliche Gestalt an; ihr Epithel wird dabei, vielleicht durch Ausschaltung dieser Teile von der Respiration und damit auch dem Luftdruck, kubisch; es nimmt die Form an, die das Alveolarepithel auch in der fötalen, noch nicht respirierenden Lunge zeigt. Dabei bleibt es stets, wie vordem erwähnt, einschichtig und zeigt keinerlei Wucherungserscheinung.

Da also das Alveolarepithel für die Geschwulstbildung nicht in Betracht kommt, so kann das Carcinom nur von dem anderen epithelialen Gewebe der Lunge, nämlich der Bronchialschleimhaut, ausgehen, und zwar kann als Ausgangspunkt einerseits das Oberflächenepithel, andereseits das Epithel der Schleimdrüsen in Betracht kommen. Was den Ausgang von Schleimdrüsenepithel anbetrifft, so ist er in meinen Fällen wohl gänzlich auszuschliessen. Die Drüsenepithelien zeigen nirgends auch die geringste Spur von Wucherung, sind stets regelmässig gestaltet und einschichtig, und da, wo sich im Lumen der Drüsenschläuche Krebsmassen finden, liegen dieselben gerade zwischen der Basalmembran und dem vollständig regelmässigen einschichtigen kubischen Epithel. Es bleibt also eigentlich nur noch der Ausgang von Bronchialepithel selbst übrig. Für diese Annahme sprechen auch meine Präparate in der überzeugendsten Weise. Ich habe ausführlich besonders in Fall I auf die direkten Uebergänge zwischen dem stark verdickten Bronchialepithel und den in die Tiefe dringenden Zellzapfen hingewiesen. Ausserdem spricht auch die Gleichheit der Zellformen für den Ausgang der Krebszapfen vom Bronchialepithel.

Nun erscheint es zu Anfang seltsam, dass von einem kubischen oder cylindrischen Epithel, wie es in der Bronialschleimhaut normaliter vorkommt, ein Kankroid ausgehen sollte. Zur Erklärung dieser Tat-

sache wurde von Friedländer[1]), der zuerst ein Kankroid der Lunge beschrieb, die Annahme ausgesprochen, dass der Carcinomentwickelung eine metaplastische Umwandlung des Cylinderepithels in Plattenepithel vorausgegangen sei; er konnte jedoch für seine Meinung keinerlei Beweis anführen. Derselben Meinung wie Friedländer war Wolf[2]); auch er konnte seine Vermutung nicht durch Tatsachen stützen. Siegert[3]) und nach ihm verschiedene Autoren nahmen zu der Cohnheimschen Theorie von der Keimversprengung ihre Zuflucht. Siegert führte als Stütze seiner Meinung die Tatsache an, dass im Anfang der Embryonalentwickelung Trachea und Oesophagus ein einziges Rohr bilden; es könnten nun Teile des Oesophagusepithels unter das Bronchialepithel geraten, die dann den Ausgangspunkt von Plattenepithelkrebs bilden sollten. Peritz[4]), der ebenfalls unter Benda arbeitete, hat bereits den Einwand gegen diese Erklärung erhoben, dass ja der Oesophagus bis zur 32. Woche des embryonalen Lebens von cylindrischem Flimmerepithel ausgekleidet sei, und die Trennung beider Organe schon viel früher geschieht; es ist sehr fraglich, ob das Epithel trotz seiner cylindrischen Form schon die Tendenz zur späteren Umwandlung in Plattenepithel in sich trägt. Keimversprengung in diesem Sinne könnte höchstens in den obersten Teilen der Luftwege, im Larynx, in Betracht kommen; und hier findet man tatsächlich häufiger einzelne von Pharyux ausgesprengte Züge von Plattenepithelien.

Viel einfacher gestaltet sich denn noch die Erklärung der Genese unserer Geschwülste, wenn wir der Friedländerschen Anschauung treu bleiben, noch dazu, da ich glaube, die Entstehung von Plattenepithel in der Bronchialscheimhaut aus meinen Präparaten in befriedigender Weise ableiten zu können. Ich habe bei Beschreibung der Bronchialtumoren besonders im I. Falle ausdrücklich geschildert, dass um die Teile des Tumors herum, die eine Wucherung in die Tiefe erkennen lassen, sich schon Schleimhautpartien finden, die eine Zunahme ihrer epithelialen Elemente gegenüber normalen Bronchialepithel, die Bildung von Riffzellen und vor allem Verhornung ihrer obersten Schichten erkennen lassen. Aber noch mehr, es finden sich sogar entfernt von carcinomatösen Wucherungen fleckenweise Ansammlungen von verhornendem Pflasterepithel in das Bronchialepithel eingesprengt. Wir kennen von anderen epithelialen Organen, z. B. der Schleimhaut vom Genitalapparate, des Verdauungstraktus u. s. w. ganz ähnliche Bildungen und bezeichnen sie dort kurzweg als Pachydermien. Für die Diagnose der Pachydermie ist neben der Vermehrung und der Verhornung der oberflächlichsten derselben vor allem wichtig das

1) Friedländer, siehe oben.
2) Wolf, siehe oben.
3) Siegert, siehe oben.
4) Peritz, siehe oben.

Vorhandensein eines allmählichen Ueberganges der verdickten und verhornenden Schichten zu normalem Epithel. Und gerade dieser allmähliche Uebergang ist in meinen 4 Fällen, in denen sich überhaupt Tumoren der Bronchialschleimhaut fanden, stets zu finden gewesen; ich habe an den betreffenden Stellen das ausdrücklich hervorgehoben. Dieser allmähliche Uebergang scheint mir auch dagegen zu sprechen, dass die Bildung der Pachydermie erst eine Folge der Carcinomentwickelung sei, wie man allenfalls noch annehmen könnte. Wenn die Verhornung erst infolge der Tumorbildung aufgetreten wäre, so wäre es allenfalls verständlich, wenn die prominenten Partien, die am meisten mechanischen Läsionen ausgesetzt sind, in dieser Weise entartet wären. Ich fand dagegen gerade die Pachydermien am ausgeprägtesten oder ebenso ausgeprägt um die Bronchialgeschwulst herum, auch an Stellen, an denen besonders heftige Läsionen der Bronchialschleimhaut infolge der Tumorbildung nicht anzunehmen waren.

Was schliesslich die Ausbreitungsart des Tumors in seinen peripheren Partien anbetrifft, so benutzen die Zellschläuche zum Weiterwachsen fast ausschliesslich die präformierten Wege; die sich im Stroma ausbreitenden Zellschläuche, wie bei den anderen Carcinomen, dringen besonders in Lymph- und Blutbahnen ein. Charakteristisch für den Lungentumor, wie mehrfach beschrieben, ist ferner, dass sich die pathologische Epithelwucherung auch auf den Oberflächen der Alveolarwand ausbreitet und hier unter Verdrängung des normalen Alveolarepithels die Oberfläche überkleidet. Von besonderem Interesse scheint mir die Feststellung, dass Carcinomepithel bei Einwuchern von der Oberfläche her die Drüsengänge benutzt und sich hier in ähnlicher Weise, wie das von den Alveolen bekannt ist, unter Abhebung des Schleimdrüsenepithels der Membrana propria der Schleimdrüsen aufpflanzt.

Es bleibt nur noch übrig, eine Erklärung für die Entstehung der Pachydermien zu finden; solche Pachydermien finden sich in anderen Organen erfahrungsgemäss häufig an Stellen, die öfters gewissen Schädlichkeiten ausgesetzt sind. Solche Schädigungen können sein entweder häufig wiederholt an sich geringfügige Traumen oder chronisch einwirkende chemische Reize oder endlich chronische Entzündung. Sehen wir zu, welche dieser 3 Arten von Schädigungen in unseren Fällen in Betracht kommen könnte, so finden wir als einzigen Anhaltspunkt in 3 von unseren Fällen das Bestehen von Lungentuberkulose neben dem Carcinom. Man könnte sich den Vorgang vielleicht dabei so vorstellen, dass die Pachydermien aus einem vernarbenden tuberkulösen Geschwür der Bronchialschleimhaut entstanden seien, wie wir ganz ähnliche Epithelwucherung z. B. auch in vernarbenden lupösen Partien der Haut vorfinden. Diese Ansicht, dass die Bildung von Pachydermien und sekundäre Carcinomentwickelung in ursächlichem Zusammenhang mit der gleichzeitig vorhandenen Tuber-

kulose ständen, hat zuerst Friedländer[1]) in seiner bekannten Publikation ausgesprochen; er beschrieb die Entstehung eines Kankroids in der Wand einer alten tuberkulösen Kaverne und meinte, dass der Carcinomentwickelung die Bildung von Pachydermien der Bronchialschleimhaut infolge narbiger (tuberkulöser) Prozesse vorausgegangen wäre. Das Zusammenvorkommen von Tuberkulose und Carcinom der Lunge wird auch sonst häufig in der Literatur erwähnt. Ich selbst habe, um mir ein Urteil darüber zu bilden, ob bei nicht mit Carcinom komplizierter Tuberkulose Pachydermien des Respirationstraktus vorkommen, 30 tuberkulöse Leichen daraufhin durchsucht und fand darunter an 3 Leichen:

2mal Metaplasie des Schleimhautepithels in Plattenepithel im Bereich des Kehlkopfes;
1mal solches im Bereich der Trachea;
2mal solches im Bereich der Bronchien.

An den Wänden der Kavernen und der bronchiektatischen Hohlräume konnte ich keine Pachydermie finden. Diese Befunde beweisen, dass bei tuberkulösen Individuen Pachydermien des Respirationstraktus durchaus kein seltenes Vorkommnis sind. Ich untersuchte diese Pachydermien auch mikroskopisch und fand, gerade wie bei den Bronchialcarcinomen, den anfangs beschriebenen allmählichen Uebergang vom normalen bronchialen Flimmerepithel zu typischer Pachydermie. Eines der Präparate war besonders dadurch interessant, dass sich in ihm geringe Wucherungserscheinungen der untersten Schleimhautpartie und Durchwucherung der Basalmembran durch vereinzelte Zellzapfen fand. Ob man diesen Befund nach dem Vorgang von B. Fraenkel[1]) schon als beginnendes Carcinom auffassen oder annehmen will, dass es sich um eine noch in den Grenzen gutartiger Wucherung befindliche Epithelvermehrung handelt, ist dem Ermessen des Einzelnen überlassen.

Wenn ich hier noch einmal die Sache ganz kurz resumiere, so bin ich bei der Untersuchung zu dem Resultate gekommen, dass die gegebenen Fälle von verhornenden Epithelkrebsen der Lunge resp. des Bronchus ihren Ausgang von dem Bronchialepithel nehmen, und dass das Bronchialepithel seinerseits durch chronische Entzündungsvorgänge, unter denen Tuberkulose die erste Hauptrolle spielt, eine epidermoidale Metaplasie (Pachydermie) erworben hat.

Zum Schlusse ist es mir eine angenehme Pflicht, Herrn Prof. C. Benda, in dessen Laboratorium vorliegende Untersuchung vorgenommen wurde, für seine Anregung zu dieser Arbeit, die Ueberlassung des Materials und mannigfache Unterstützung bei der Bearbeitung meinen verbindlichsten Dank auszusprechen.

---

1) Friedländer, siehe oben.
1) Fraenkel, B., Pachydermie und Carcinom. Arch. f. Laryngol., Bd. 13, Heft 1.

Berichte über Versammlungen, Kongresse, aus Instituten und Krankenanstalten.

1) Aus den Sitzungsberichten der mediz.-naturwiss. Sekt. des Esdelyi Muzeum Egylet, Kolozsvör 1903. — 2) Vom 33. Kongress der Deutschen Gesellschaft für Chirurgie 1904.

1) **Veszpermi, Dézsö,** Sarkom des kleinen Netzes, kombiniert mit Carcinom des Magens. Aus den Sitzungsberichten der mediz.-naturwiss. Sekt. des Esdelyi Muzeum Egylet, Kolozsvár 1903.

In der Leiche einer 70-jährigen Frau fand sich ein, wahrscheinlich im Omentum minus entstandenes, mit der kleinen Kurvatur, des Magens verwachsenes, beinahe kopfgrosses Sarkom vor. An der sonst grauweissen, undeutlich faserigen Schnittfläche sieht man frische Blutungen, rostbraune Blutresiduen und Erweichungscysten. Etwas vor dem Pylorus sass ausserdem ein etwa handtellergrosses, verflachtes, in der Mitte exulceriertes Carcinom. Das Sarkom erzeugte Metastasen in der Milz, in den Lungen und Nieren, ja sogar in der Magenschleimhaut. Dagegen waren Metastasen des Carcinoms nicht zu finden. Das Sarkom des Netzes ist ziemlich zellenreich, die Zellen spindelförmig, in nach verschiedener Richtung verlaufenden Zügen geordnet, hier und da hyperchromatisch mit wenig Mitosen. An einigen Stellen ist die Geschwulst weniger zellenreich, mehr einem Fibrome ähnlich. Die Magengeschwulst ist ein typisches Adenocarcinom, die an tubulöse Drüsen erinnernden Gänge sind durch 2—3-reihige Zylinderzellen ausgekleidet. Die Geschwulst dringt in die Submucosa ein; hier finden sich auch solide Krebszellennester vor mit vielen Mitosen. Das Stroma stark infiltriert mit vielen Plasmazellen. Buday (Kolozsvár).

2) **Jordan,** Ueber Spätrezidive des Carcinoms. Vom 33. Kongress der Deutschen Gesellschaft für Chirurgie, 1904.

Die Feststellung von Spätrezidiven ist nicht nur für die Frage der operativen Heilbarkeit der Carcinome, sondern auch für die ätiologische Auffassung der Erkrankung von Wichtigkeit. Der Schlüssel für das Verständnis des späten Auftretens von Rezidiven liegt in der Entwickelungszeit der Carcinome: es gibt rasch wachsende und langsam sich ausbreitende Tumoren; da die Rezidive sich aus zurückgelassenen Krebszellen entwickeln, so ist die Proliferationsenergie des Primärtumors für die Entstehungszeit der Rezidivtumoren entscheidend. Die meisten sogenannten „Dauerheilungen“ nach Exstirpation sind nur „länger dauernde Heilungen“, die Frist von 3 oder 5 Jahren ist

viel zu kurz, da Rezidive noch nach 10 und 20 Jahren vorkommen können, wie die folgenden Beobachtungen beweisen:

1. Fall. Lokales Carcinomrezidiv der Zunge, 19 Jahre nach der Exstirpation.

Bei 40-jährigem Mann wurde 1885 in der chirurgischen Klinik in Heidelberg ein 5-markstückgrosses Epitheliom des rechten Zungenrandes mittelst Thermokauters nach Ligatur der Arteria lingualis exzidiert. Heilung bis zum Frühjahr 1903; von da ab Entwickelung eines pflaumengrossen Carcinoms an der Stelle der Narbe. März 1904 Entfernung mittelst Thermokauters. Die exzidierten submaxillaren Drüsen nicht carcinomatös. Heilung.

2. Fall. Carcinoma mammae, bereits über 15 Jahre sich hinziehend.

1889 Amputatio mammae mit Ausräumung der Achselhöhle bei apfelgrossem Carcinom; Heilung; 1892 lokales Rezidiv; Exzision; Heilung; 1896, 1899, 1901 je ein kleines lokales Rezidiv, jeweils durch Exstirpation geheilt; 1902 Entwickelung eines infra- und supraclavicularen Knotens, die Juli 1903 mittelst temporärer Clavicularresektion entfernt wurden. Seitdem ist Patientin geheilt und erfreut sich guten Allgemeinbefindens.

Es handelt sich in dem beschriebenen Falle, der aller Wahrscheinlichkeit nach noch über Jahre sich hinziehen wird, um ein Carcinom mit ungewöhnlich langsamem Verlaufe; um eine milde Form mit geringer Proliferationsenergie.

Beide Fälle hätten längst als „Dauerheilungen“ in die Statistiken übergehen können. Eine Revision der letzteren würde wahrscheinlich eine Reihe von Spätrezidiven zutage fördern. Eigenbericht.

Referate.

Inhalt.

1) **Rudinger, Carl,** Befund von „langen“ Milchsäurebazillen im Harn bei einem Falle von Carcinoma ventriculi. — 2) **Mallory,** Scarlet Fever. Protozoon-like bodies found in four cases. — 3) **Prowse, J. Effie,** The relation of vesicular mole to chorion carcinoma. — 4) **Kroemer,** Ueber die Lymphorgane der weiblichen Genitalien und ihre Veränderungen bei Carcinoma uteri. — 5) **Opitz, E.** (Kgl. Universitäts-Frauenklinik zu Berlin): Zwei ungewöhnliche Uteruscarcinome nebst Bemerkungen zur Theorie der bösartigen Geschwülste. — 6) **Zaayer, J. H.,** Beiträge zur Kenntnis des Ursprungs und des Baues der Naevuszellen und der Naevotumoren. — 7) **Mohr, H.,** Das Narbencarcinom. — 8) **Fabry, J.** u. **Trautmann, H.,** Beiträge zur Pagetschen Erkrankung. — 9) **Stoerk, O.,** Melano-Sarcomatosis piae matris. — 10) **Hoffmann, R.,** Ueber einen Fall von malignem Plasmom. — 11) **Hoffmann,** Ueber das Myelom, mit besonderer Berücksichtigung des malignen Plasmoms. Zugleich ein Beitrag zur Plasmazellenfrage. — 12) **de Quervain, F.,** De l'origine des néoplasmes malins. — 13) **von Brunn,** Ueber den primären Krebs der Extremitäten. — 14) Cancer research in Australia. — 15) **Peham, H.,** Das primäre Tubencarcinom. — 16) **Krysztatowicz, F.,** Ein Fall von multiplen idiopathischen Hautsarkomen. — 17) **Westenhöffer,** Pachymeningitis carcinomatosa haemorrhagica interna productiva mit Colibacillosis agonalis. — 18) **Bartha, Gábor** und **Onodi, Adolf,** Primäres Carcinom der Stirnbeinhöhle. — 19) **Citelli, S.** (Catania), Cylindrom des Sinus sphenoidalis. — 20) **Lund, F. B.,** A case of sarcoma of the lower jaw. — 21) **Harry, C. Low,** Papillary adenocystoma of the thyroid and accessory thyroid glands. — 22) **Reis, Wilhelm,** Ueber einige seltenere Geschwülste des Augapfels epithelialer Natur. — 23) **Baas, K.,** Primäres Epitheliom der Cornea. — 24) **Unger, K.,** Zur Klinik des primären Endothelioms der Pleura. — 25) **Thoinot** et **Delamare,** Cancer du sein avec métastases hypophysaires, parahypophysaires et osseuses (craniofémorales). — 26) **Elder, John M.,** Atrophic scirrhus of one mammary gland associated with Pagets disease of the nipple on the opposite side. — 27) **Oettinger,** De la dégénérescence cancéreuse de l'ulcère simple de l'estomac. — 28) **Bret, J.,** Contribution à l'étude du polyadénome polypeux et de l'adéno-papillome l'estomac. — 29) **Herman, M.,** Netz- oder Magensarkom? — 30) **Patel, M.** et **Cavaillon, P.,** Deux observations d'exclusion unilatérale dans les cas de tumeurs malignes du gros intestin. — 31) **Christian,** Secondary carcinoma of the liver, with report of a case in which the liver weighed 15, 110 gms. — 32) **Landsteiner, K.,** Ueber das Sarkom der Gallenblase. — 33) **Schmidlechner, Károly,** Sarcoma omenti fusocellulare. — 34) **von Mikulicz,** Chirurgische Erfahrungen über das Darmcarcinom. — 35) **Thorndike** u. **Cunningham,** Hypernephroma. — 36) **de Josselin de Jong,** Ein Fall von Carcinoma papillare des Nierenbeckens. — 37) **Everett Lee,** A case of double malignant tumor of the testicle. — 38) **v. Frisch,** Ein Fall von Carcinom der Bartholinischen Drüse. — 39) **Kirchgessner, Ph.** (Kgl. Univ.-Frauenklinik zu Würzburg). Ueber Endothelioma cervicis uteri. — 40) **Hansen, P, N.,** Beitrag zur Lehre von den Sarkomen des Uterus. — 41) **v. Hibler,** Endothelkrebs der Pleura im Kindesalter. — 42) **Korolkow, P.,** Ein Fall von Retroperitoneallymphosarkom bei einem 3-jährigen Mädchen. — 43) **Orlow, W.,** Zur Frage der radikalen Therapie des Uteruscarcinoms. — 44) **Ansin, J.,** Die Chirurgie des Magencarcinoms. — 45) **Monprofit,** La gastro-entérostomie est elle légitime chez les cancéreux? — 46) **Zeller, Oskar,** Zur Exstirpation der Beckengeschwülste. — 47) **Martina, A.,** Exstirpation eines Beckenmelanomes. — 48) **Orthmann, E. G.,** Gebärmutterkrebs und Schwangerschaft; nebst Beitrag zur Lehre vom vaginalen Kaiserschnitt. — 49) **von Herff,** Vagi-

nale oder totale Uterusexstirpation bei Uteruscarcinom. — 50) **Lejars, F.,** Utilité et limites de l'action chirurgicale dans le cancer. — 51) **Winter, Georg** (Königsberg), Die Bekämpfung des Uteruskrebses. — 52) **Winter, G.** (Königsberg), Der Erfolg der „Bekämpfung des Uteruskrebses" in Ostpreussen. — 53) **Flaischlen, N.,** Zur Dauerheilung des Uteruscarcinoms. — 54) **Exner, A.,** Ueber die Behandlung von Oesophaguscarcinomen mit Radiumstrahlen. — 55) **Exner, A.,** Ueber die Art der Rückbildung von Carcinommetastasen unter der Einwirkung der Radiumstrahlen. — 56) **von Mikulicz, J. u. Fittig, O.,** Ueber einen mit Röntgenstrahlen erfolgreich behandelten Fall von Brustdrüsenkrebs. — 57) **Romkes, P. C.,** Tierexperimente zur Gewinnung eines carcinolytischen Serums. — 58) **Brignoles, Roux de,** Quelques observations de l'ulcérations cancéreuses traitées par l'acide arsénieux. — 59) **Masing, E.,** Zur Anwendung der Lumbalpunktion bei Hirntumoren.

1) **Rudinger, Carl,** Befund von „langen" Milchsäurebazillen im Harn bei einem Falle von Carcinoma ventriculi. Centralbl. f. innere Med., 1904, No. 5, 6. Febr.

Fall von Magencarcinom bei einer 46-jährigen Näherin. Palpabler Tumor in der Magengegend, höckerig vergrösserte Leber. Im Harn Nucleo- und Serumalbumin in Spuren, Gallenfarbstoff. Im Mageninhalt keine Salzsäure, keine Milchsäure. 6 Tage vor dem Tode traten Oedeme, Ascites und blutiger Harn auf. Der durch sterilen Katheterismus entnommene Harn zeigte rote Blutkörperchen, Blasenepithelien und in grosser Menge lange, geknickte Bazillen, ausserdem spärlich Kokken. Die Sektion ergab einen Gallertkrebs des Magens mit Metastasen in der Leber, den periportalen und retroperitonealen Lymphdrüsen. Metastase im rechten Nierenbecken, blutiger Inhalt der Harnblase.

Der blutige Harn zeigte sauere Reaktion. Im sauren Aetherextrakt zeigte die Uffelmannsche Probe Milchsäure an.

Die langen Bazillen des Harnes wurden auf Traubenzuckeragar erfolgreich überimpft, wuchsen jedoch nicht auf Gelatine oder gewöhnlichem Agar. Milch mit und ohne Peptonzusatz gerinnt nach 24 Stunden. Die Bakterien aus dem Harn zeigten also mikroskopisch und kulturell das zuerst von Kaufmann und Schlesinger (Centralbl. f. innere Med., 1904, No. 4) beschriebene und von anderen Autoren bestätigte Verhalten der von Boas im Mageninhalte Carcinomkranker beobachteten sogenannten „langen" Milchsäurebazillen (Literatur bei Sandberg, Zeitschr. f. klin. Med., 1903). Die Bakterien, welche bei der Aufnahme der Kranken im Mageninhalt fehlten, fanden sich im Mageninhalt der Leiche durch das Kulturverfahren.

Verf. nimmt nicht an, dass die Bazillen mit dem Magentumor durch den Blutstrom in die Niere verschleppt worden seien, sondern hält eine Infektion der Blase vom Darm her für wahrscheinlich, denn die „langen" Bazillen finden sich auch im Stuhlgang von Magencarcinomkranken, und auch im vorliegenden Fall fanden sie sich in der Leiche im Mageninhalt L. Michaelis (Berlin).

2) **Mallory,** Scarlet Fever. Protozoon-like bodies found in four cases (Januar 1904). The Journ. of med. Research, Vol. 10.

Verf. fand in 4 Scharlachfällen in der Epidermis eigentümliche

Gebilde, die er durch besondere Methoden abweichend von dem übrigen Gewebe färben konnte. Dieselben gleichen zum Teil den Vogelaugen Leydens, zum Teil den Margaritformen der Malaria-Plasmodien. Auch andere und amöbenähnliche Gebilde mit Schaumstruktur kommen zum Vorschein. Die Gebilde liegen intracellulär. Obgleich Verf. geneigt ist, dieselben als Parasiten aufzufassen, so gibt er doch selbst zu, dass er einen Beweis für diese Vermutung nicht erbracht hat. v. H.

3) **Prowse, J. Effie,** The relation of vesicular mole to chorion carcinoma. Thompson Yates and Johnston Laboratories Report, Vol. V, Pr. 1 (1903), p. 133.

Einleitend wird die Histologie der ersten Stadien des menschlichen Eies, mit besonderer Berücksichtigung des Chorions, behandelt. Der Trophoblast wird als Vorgänger des epithelialen Belages der Chorionzotten erklärt und der allmähliche Uebergang des ersteren zum Syncytium und kubischen Zellen aus mikroskopischen Präparaten dargetan.

Verfasserin verweist auf Peters Ovum und gibt eine eingehende Beschreibung eines gleich jungen von ihr gefundenen Eies. Es wird daraus geschlossen, dass die das Ei und auch die Zotten bedeckende Zelllage fötalen und ektodermalen Ursprunges ist, dass die zwei im allgemeinen als Syncytium und Langhanssche Zellschicht bezeichneten Schichten beide vom Trophoblasten stammen. Der Formunterschied der Zellen ist nur dem Drucke des umgebenden mütterlichen Blutes und vielleicht einem chemischen Affekte des Rasma zuzuschreiben.

Die blasenartige Entartung des Chorions mit ihrer Aetiologie wird zunächst besprochen und auf den merkwürdigen Zusammenhang zwischen Ovarialcysten und Blasenmole hingewiesen, mit der klinischen Beschreibung von 2 Fällen als Belegen. In der histologischen Beschreibung der entarteten Zotten wird besonders auf die gänzliche Abwesenheit von Blutgefässen im Stroma aufmerksam gemacht und der, zur Erklärung der bösartigen Entartung des Chorions wichtige, Schluss gezogen, dass die Bläschen von mütterlichem Blute allein genährt werden.

Verf. beschreibt sodann zwei von ihr beobachtete Fälle von Chorionepitheliom.

Im ersten Fall war eine Blasenmole vorausgegangen, und wurden typische Blasen in der Uteruswand beinahe bis zur serösen Decke vordringend gefunden. Auch wurde das Eindringen von Knospen des Syncytiums in die mütterlichen Blutgefässe unter dem Mikroskope gesehen.

Der zweite Fall erfolgte 3 Monate nach einem Abort. Beinahe der ganze Uterus war in Geschwulst umgewandelt und damit ausgefüllt. Die Geschwulst glich einem Stück zurückgebliebener Placenta und hatte mikroskopisch das typische Aussehen. Ihre Zellen leitet Verf. von dem Syncytium und der Langhansschen Zellschicht ab und erklärt ihre Entstehung durch das Zurückbleiben von Gewebe bei Gelegenheit der vorangegangenen Fehlgeburt.

Die beiden Fälle werden durch lithographische Zeichnungen und Mikrophotographien veranschaulicht. Grünbaum (Liverpool).

4) **Kroemer,** Ueber die Lymphorgane der weiblichen Genitalien und ihre Veränderungen bei Carcinoma uteri. Monatsschrift f. Geburtsh. u. Gynäkolog., Bd. 18, Heft 5.

Verf. gibt zunächst eine detaillierte Beschreibung der Lymphbahnen des weiblichen Genitaltraktus im wesentlichen an der Hand der Arbeiten von Peiser und Bruhns, die er durch eigene Versuche nachprüfte, und beschreibt alsdann die Art des Vordringens der malignen Tumoren der einzelnen Genitalabschnitte in den zugehörigen Lymphbahnen, die prograde und retrograde Infektion der Drüsen sowie die Bildung entfernterer Drüsenmetastasen. Bezüglich der klinischen Diagnose der Drüsenmetastasen kommt er zu folgenden Schlüssen: Der Krebs infiltriert die Parametrien nicht sprungweise, sondern in continuo wachsend. Bei freien Parametrien sind nur in Ausnahmefällen die Drüsen befallen und selbst bei befallenen Parametrien sind noch in der Hälfte der Fälle die Drüsen frei. Klinisch infiltriert erscheinende Parametrien sind ein wichtiges Zeichen, aber sie zeigen nur, dass auf der Seite der Infiltration die Lymphbahnen verlegt sind, und infolgedessen der Lymphstrom über die andere gesunde Seite geht, weshalb man in solchen Fällen die carcinomatösen Drüsen auf der Seite der gesunden Parametrien findet. Sind beide Parametrien verlegt, so geht wahrscheinlich der Lymphstrom über die Sakralbahnen oder durch die Anastomosen zu den unteren Korpusbahnen.

Korpus- und reine Portiocarcinome zeigen geringe Neigung zu Drüseninfektion selbst in vorgeschrittenen Fällen, andere, im wesentlichen die polymorphzelligen Cervixtumoren, denen auch die Erosionscarcinome zuzurechnen sind, infizieren die Drüsen frühzeitig. Daher hat das abdominale Radikalverfahren mit Drüsensuche Zweck bei:

a) beginnenden Fällen von
   1) Sarkom oder Endotheliom, wo der Tumor auch in utero sitzt,
   2) jugendlichen und Graviditätscarcinomen, wo der Tumor auch in utero sitzt;
   3) rasch zerfallendem Cervixkrebs mit infiltrierendem Wachstum.
b) bei vorgeschrittenen Krebsformen:
   1) der Portio uteri,
   2) des Corpus uteri.

Bei beginnenden Corpus- und reinen Portiocarcinomen genügt die vaginale Totalexstirpation mit breiter Wegnahme der Parametrien.

Vorgeschrittene Tumoren der Klasse a sind überhaupt nicht mehr operabel. A. Pinkuss (Berlin).

5) **Opitz E.** (Kgl. Universitäts-Frauenklinik zu Berlin): Zwei ungewöhnliche Uteruscarcinome nebst Bemerkungen zur Theorie der bösartigen Geschwülste. Zeitschrift f. Geb. und Gyn., Bd. 49, Heft 2.

In dem Uterus einer 57-jährigen Frau, die, seit 6—8 Jahren in der Menopause, seit 10 Wochen an Blutungen und Ausfluss litt, befand sich in der linken Tubenecke ein walnussgrosser Tumor, der in seiner Hauptmasse ein Spindelzellensarkom darstellt, aber auch carcinomatöse Drüsen

enthält, während, durch einen 1 cm breiten Streifen glatter Schleimhaut getrennt, die Fundusschleimhaut durch vielfache, dichtstehende, warzige Erhabenheiten gerauht und zerklüftet erscheint und mikroskopisch das Bild eines gewöhnlichen Adenocarcinoms aufweist. Verf. glaubt, dass die Kombination eines malignen epithelialen mit einem malignen bindegewebigen Tumor derselben Korpusschleimhaut nicht so extrem selten vorkommt. Bezüglich der Aetiologie kommt Verf. zu der Annahme, dass ein ursprünglicher Schleimhautpolyp sarcomatös degenerierte, während die benachbarte Schleimhaut und die Drüsen im Polypen carcinomatös wurden. Im Anschluss an diese Annahme äussert Verf. dann, allerdings mit allem Vorbehalt, die im Widerspruch mit den herrschenden Anschauungen stehende Vermutung: Carcinom und Sarcom seien als ätiologisch gleiche Dinge zu betrachten. Sie stellen die spezifische Reaktion der entsprechenden Gewebsarten auf einen Reiz dar, dessen Wesen noch unbekannt ist. Der Reiz treffe z. B. bei lange bestehendem Carcinom anfänglich nur das Epithel, dessen immense Wucherung alles Nährmaterial aufbrauche, später aber werde die Blutversorgung so reichlich, oder das Bindebewebe sei schliesslich auch so alteriert, dass es im stande sei, seinerseits Nährmaterial zu entnehmen und seinerseits maligne zu degenerieren; resp. in umgekehrter Reihenfolge bei Zuführung des Reizes durch die Blutbahn zum Bindegewebe. Ferner besässen die verschiedenen Gewebe verschieden grosse Disposition, auf den Reiz zu reagieren. Als Reiz einen Mikrorganismus anzunehmen, hat nach Verf. viel Wahrscheinlichkeit für sich, weil auch der Tuberkelbacillus imstande ist eine Proliferation der Epithelien hervorzurufen, welche sich von Carcinom oft nur sehr schwer unterscheiden lasse. Aber auch lediglich im Organismus selbst erzeugte chemische Stoffe könnten die Erreger sein, deren Wirkung er sich dann wie die der granulationserregenden chemischen Körper, deren man sich in der Wundbehandlung bedient, denkt.

Verf. berichtet dann noch über eine 58-jährige Frau, die seit 6 Jahren in der Menopause, seit 4 Monaten an mässiger Blutung, seit 2 Monaten zugleich noch an eitrig-schleimigem Ausfluss litt. Bei derselben fand sich ein hühnereigrosser Polyp, der dünngestielt zum äusseren Muttermund heraushing, dessen Oberfläche bröckelte und blutete. Mikroskopisch zeigten sich Bilder, die denen des primären Hornkrebses des Corpus uteri gleichen, indes fand er den auffallenden Befund von zahlreichen Korpusdrüsen mit normalem Epithel, das sich stellenweise plötzlich in Krebsalveolen fortsetzt, während eine Mehrschichtung des Drüsenepithels, die als Uebergang aufgefasst werden könnte, völlig fehlte; an manchen Stellen sind die Carcinomzellen syncytial umgewandelt. Verf. nimmt an, dass dieser Korpusschleimhautpolyp in die Scheide hineinragte, dort durch Druck eine Umwandlung des oberflächlichen Cylinderepithels in Plattenepithel erfuhr, das dann sekundär entstehende Carcinom werde dann ein Plattenepithelcarcinom. Die Drüsen seien grösstenteils schon zerstört, an einem kleinen Teil hätten die Krebsalveolen ihr Zerstörungswerk erst begonnen; Verf. hält diesen Fall für ein Unikum. A. Pinkuss (Berlin).

6) **Zaayer, J. H.,** Beiträge zur Kenntnis des Ursprungs und des Baues der Naevuszellen und der Naevotumoren. Dissert. Leiden 1903.

Diese Inauguraldissertation, welche 131 Seiten zählt, ist eine sehr genaue Arbeit, welche mit einer ausführlichen geschichtlichen Uebersicht von dem Ursprung und Bau der Naevuszellen und Tumoren anfängt. Dann werden die verschiedenen Methoden der Einbettungen und Färbungen besprochen. Die Celloïdinblöckchen wurden in Glycerinalkohol aufgehellt und bis zu $7\,^1/_2$ Mikraschnitten zerlegt. Mittels einer Paraffin-Wachseinbettung (100 auf 5 Teile) konnte Zaayer von der Haut fast tadellose Serienschnitte von 10 Mikra anfertigen.

Die Präparate wurden mit Hämatoxylin-Eosin, die elastischen Fasern nach Unna-Taenzers Methode, das Bindegewebe nach van Gieson und Ribbert gefärbt.

Die Epithelfaserfärbung nach Unna gelang nicht gut; bessere Resultate erreichte er nach der von Kromayer gefundenen Methode. Eventuelle Depigmentation wurde mit Chlorlösung erreicht.

Viele Abbildungen illustrieren die Resultate. Er sah in allen untersuchten Naevi Zellen und Zellenmassen ohne Zwischensubstanz in den basalen Schichten des Rete Malpighii. Dieselben sind nicht durch irgend eine Substanz von der Stachelzellenmasse getrennt, Zaayer nennt sie „naevogene Zellen." Diese wachsen selbständig (Kernteilung), haben mit den Stachelzellen wenig Aehnlichkeit, das Protoplasma wird von den Lösungen nur wenig gefärbt, sie zeigen keine Faserung, und die Kerne werden sehr stark gefärbt. Jedoch lässt sich mehrmals ein Zusammenhang ihrer Protoplasmafortsätze mit dem Protoplasma der Stachelzellen zeigen. Deshalb, und weil er in einem Fall, bei einem Kinde, „die naevogenen Zellen" nirgendwo im Corium fand, hält Verf. sie für ektodermal. Wächst der Naevus in das Corium hinein, so zeigt er sich erst als eine von dem Bindegewebe ringsum gut trennbare Masse, später wachsen einige schmale Streifen zwischen den Bindegewebsfasern hinein, und schliesslich spürt man einige, ganz voneinander getrennte Naevuszellen. Dieses ist die Ursache, dass viele Untersucher diese Zellen für die jüngsten Naevuszellen, und wegen ihrer schmalen und den Bindegewebsfasern sehr ähnlichen Gestalt als bindegewebigem Ursprungs gehalten haben.

Schwer zu beantworten findet Zaayer wegen dieser Aehnlichkeit die Frage, ob eine Metaptasie von Naevuszellen im Bindegewebe möglich wäre, obwohl er sich bestimmt dagegen erklärt. Ob die Chromatophoren (im Corium gelagerte pigmentierte Zellen) epithelial oder nicht sind, kann er nicht sagen, weil er meint, dass sie einen verschiedenen Ursprung haben können.

Zum Schluss erklärt er auf Grund von zwei von ihm untersuchten Naevotumoren die alveolaren Naevusgeschwülste für epithelial, also histogenetisch für Carcinome, welche sich entweder aus präexistierenden Naevuszellen, oder gleich aus dem Keimblatte der Epidermis entwickeln können. L. Polak Daniels (Haag).

7) **Mohr, H.,** Das Narbencarcinom. Wiener klin. Rundschau, 1903, No. 51.

Verf. berichtet zunächst über einen Fall von Krebsentwickelung in einer Haarseilnarbe. Die 68-jährige Patientin liess sich im Alter von 10 Jahren im Nacken ein Haarseil legen. Die Wunde wurde lange Zeit in Eiterung gehalten und heilte schliesslich mit einer breiten und tief eingezogenen Narbe. Innerhalb eines Jahres entwickelte sich nun eine über zwei handtellergrosse, das ganze Hinterhaupt einnehmende Geschwürsfläche mit harten, wallartigen, zum teil knolligen Rändern. An der unteren Grenze des Geschwüres war noch ein Teil der alten Narbe erhalten. Die Frau ging sehr bald unter septischen Erscheinungen zu Grunde. Verf. verbreitet sich alsdann über die Entstehungsweise der Narbenkrebse und bespricht kurz die Art und Weise, in der sich klinisch die krebsige Entartung der Narbe äussert. Schliesslich berührt Verf. kurz die Frage, wieviel Zeit zwischen Ausbildung der Narbe und Entwickelung des Krebses liege, eine Frage, die für die Unfallbegutachtung von gewissem Interesse ist. Die Behandlung des Narbenkrebses muss nach Verf. Ansicht vor allem eine prophylaktische sein, indem man versuchen muss, jeden Reiz von der Narbe fern zu halten. Bei den geringsten, auf krebsige Entartung verdächtigen Anfangserscheinungen sollten Narben möglichst rasch und gründlich exzidiert werden. C. Gutmann (Berlin).

8) **Fabry, J.,** und **Trautmann, H.,** Beiträge zur Pagetschen Erkrankung. Arch. f. Dermatol. u. Syphilis, Bd. 69, Heft 1 u. 2.

Fabry teilt nach kurzer kritischer Besprechung der einschlägigen Literatur einen Fall von Pagetscher Erkrankung bei einer 66-jährigen Patientin mit. Die ersten Anfänge der Erkrankung, welche die ganze linke Mamma betrifft, liegen 30 Jahre zurück. Als wesentliche Charaktere der Erkrankung stellt F. hin:

1) die nach aussen konvexen Begrenzungslinien in der ganzen Peripherie der erkrankten Haut,

2) die allenthalben in der ganzen, oberflächlich verdünnten Partie (dunkelbraun) eingesprenkelten, unregelmässigen Epithelinseln (weiss),

3) die eingezogene Brustwarze,

4) den etwa zweifingerbreiten, erythematösen Hof an der Grenze gegen die gesunde Haut.

Der Krankheitsprozess spielt sich vorwiegend in dem Epithel und der Cutis ab, indem es sich handelt um:

1) „Abstossung der Hornschicht in ihren obersten Schichten“;

2) „Wucherung der Schleimschicht des Epithels“;

3) „Schwund der Malpighischen und Basalschicht durch Vakuolenbildung in der Cutis“;

4) „reaktive Entzündung in erster Linie in der oberen Cutis“.

In Epithelabstrichpräparaten fand nun F. „eigentümliche rundliche Körperchen mit dunkel tingiertem Kontur und aufgehelltem Zentrum“. Die Körperchen lagen teils einzeln, teils in kleinen Gruppen, bisweilen auch in grösseren Rasen zusammen. Die in den Hohlräumen

der Cutis liegenden krümeligen Massen erwiesen sich als Haufen solcher Körperchen. Die Körperchen konnten in Reinkultur gewonnen werden und wurden als Hefen erkannt.

Im zentralen Teile des Krankheitsherdes, desgleichen in einer Achseldrüse konnte Umwandlung in Carcinom nachgewiesen werden. Uebrigens liessen sich die Hefekörnchen vereinzelt auch in dieser Achseldrüse nachweisen.

Bei einem Meerschweinchen, dem 1 ccm der Hefereinkultur subkutan in der Nähe der Brustwarze injiziert wurde, entwickelte sich nach etwa 8 Tagen ein kleiner Tumor. Derselbe stellte sich als Bindegewebstumor mit sehr starker kleinzelliger Infiltration heraus, in dem die Hefekörperchen nachgewiesen werden konnten.

Verff. neigen zu der Auffassung, dass „die Pagetsche Krankheit eine wohlcharakterisierte besondere Krankheit ist, dass sich bei derselben bei ihrem so sehr chronischen Verlaufe und bei ihrer Lokalisation in der Epidermis und in der oberen Cutis der Boden für ein sekundär hinzutretendes Epithelialcarcinom äusserst günstig gestaltet, so günstig, dass es schliesslich in keinem der Fälle ausbleibt".

Betreffs der Hefen komme, meint F., vorausgesetzt, dass der Befund in weiteren Fällen sich bestätigen sollte, die Möglichkeit mit in Frage, ob in der Tat die Paget-disease eine Blastomykose sei. Durch den Nachweis pathogener Hefen als Erreger dieser Krankheit würde aber ein weiterer Grund ermittelt sein, „dieser Erkrankung eine Sonderstellung einzuräumen und sie vor allem von den Carcinomen zu trennen".

Im zweiten Teile der Arbeit gibt Trautmann kurze Daten über die färberischen und kulturellen Eigenschaften und über die Pathogenität der gefundenen Hefe und stellt eventuelle weitere Mitteilungen darüber in Aussicht. C. Gutmann (Strassburg i. E.).

9) **Stoerk, O.,** Melano-Sarcomatosis piae matris. Wiener klin. Wochenschr., 1904, No. 7.

Es handelt sich um einen 31-jährigen Mann, dessen Anamnese Lues aufweist, mit folgender Obduktionsdiagnose: „Melanosarkomatose der Leptomeningen des Gehirns und Rückenmarks in Form eines vereinzelten (pflaumen-)grossen Knotens, die vordere Hälfte der Decke des 4. Ventrikels bildend, mit Kompression der Vierhügel und Verdrängung des Kleinhirns nach rückwärts — und zahlreicher kleiner Knötchen und Flecken der Pia cerebralis und spinalis; Kompression des Aquaeductus Sylvii, konsekutive Dilatation des Mittel- und der Seitenventrikel."

Die Knötchen dringen nirgends in die Gehirn- oder Rückenmarkssubstanz ein; sonst ist an keiner Körperstelle pigmenthaltiges, pathologisches Gewebe auffindbar.

Die histologische Untersuchung bestätigte zunächst, dass die Neubildung die Grenzen der Leptomeningen nirgends überschreitet. Es konnten 3 Formen der pigmentbildenden Zellen unterschieden werden. Die meist verbreitete Form ist diejenige, deren Zellen im

grossen und ganzen gewöhnlichen Bindegewebszellen gleichen und vor allem nur durch die Pigmentbildung von diesen letzteren unterschieden sind. In den unteren Abschnitten der Cauda equina fällt an diesen Zellen ihre dichte Lagerung und der Umstand auf, dass von den Leptomeningen nur mehr spärliche, bindegewebige Reste zu finden sind. Im Bereiche der Tela chorioidea hat man, abgesehen vom Pigmentgehalt, zunächst vollkommen das Bild eines kleinzelligen Spindelzellensarkoms vor sich, wobei die Zellen in Zügen gruppiert liegen und vielfach vielschichtige Mäntel um kleine Gefässe bilden.

„Als Matrix der Bildung ist zweifellos jenes piale Bindegewebe anzusehen, welches insbesondere an bestimmten Stellen des Zentralnervensystems und in höheren Lebensabschnitten zur Pigmentbildung neigt."

Mit der Bezeichnung „Melanosarcomatosis" will Verf. die „diffuse, also nicht unicentrische" Entstehung der Neubildung zum Ausdruck bringen. Verf. ist der Meinung, dass der vorliegende und ein von Virchow beschriebener, mit diesem durchaus identischer Fall gegenüber den Melanosarkomformen, die erstens vom Auge, zweitens von der Haut und gewissen Schleimhäuten ausgehen, einen dritten Typus darstellten, der sich auch durch sein diffuses, primäres Wachstum von den beiden anderen wesentlich unterscheide.

C. Gutmann (Strassburg i. E.).

10) **Hoffmann, R.,** Ueber einen Fall von malignem Plasmom. (Vorläufige Mitteilung.) Arch. f. Dermatol. u. Syphilis, Bd. 68, Heft 1 u. 2.

Beschreibung eines Falles von Myelom. Der Haupttumor sass am rechten Darmbein. Metastasen fanden sich in den Schädelknochen, im linken Gaumenbein, im Sternum, in den Schlüsselbeinen, in der 9. rechten Rippe, im 10. Brustwirbel und in der Leber. Die Geschwülste sind zusammengesetzt aus „Plasmazellen des Marschalkoschen Typus", der vorliegende Tumor ist ein „malignes Plasmom", d. h. er ist entstanden „durch Hyperplasie eines bestimmten Zellelementes des roten Markes." C. Gutmann (Strassburg i. E.).

11) **Hoffmann,** Ueber das Myelom, mit besonderer Berücksichtigung des malignen Plasmoms. Zugleich ein Beitrag zur Plasmazellenfrage. Zieglers Beiträge, Bd. 35, 1904, S. 317.

Verf. teilt einen Fall von multiplem Myelosarkom mit zahlreichen Knochenmetastasen mit, der einen 68-jährigen Tagelöhner betrifft. Da die Zellen, die die Geschwülste durchsetzen, vorzugsweise Plasmazellen sind, so bezeichnet der Verf. seine Geschwulst als Plasmom. (Dieser Ausdruck ist, wie auch Verf. selbst angibt, bereits von Unna für andere Zustände verwendet, und es erscheint daher Ref. unzweckmässig, diesen Ausdruck hier auf eine besondere Geschwulstform anzuwenden.) Im Anschluss an die Beschreibung des Falles bespricht der Verf. ausführlich die Frage der Plasmazellen und gibt schliesslich

eine detaillierte Mitteilung der bisher bekannten Fälle gleichartiger Geschwülste. v. H.

12) **de Quervain, F.,** De l'origine des néoplasmes malins. La Semaine médicale, Année 23, 1903, No. 39.

Zusammenfassende Besprechung über den Ursprung des Krebses an Hand der neueren Literatur. Model (Strassburg i. E.).

13) **von Brunn,** Ueber den primären Krebs der Extremitäten. Beiträge zur klinischen Chirurgie, Bd.. 37.

Den von Rudolf Volkmann 1890 aus der Literatur zusammengestellten 223 Fällen von primärem Extremitätencarcinom fügt v. Brunn 145 hinzu. Diese 368 Fälle teilt v. B. nach Volkmanns Vorgang hinsichtlich der Aetiologie ein in

1) aus Narben und Fisteln und chronischen Entzündungen entstandene: 227 (in 80 Proz. der Fälle bestand die prädisponierende Erkrankung länger als 10 Jahre),
2) aus Warzen (hauptsächlich Keratosen): 46,
3) anscheinend aus heiler Haut entstandene: 48,
4) ohne bestimmte Angabe: 47.

In der ersten Gruppe sind relativ am stärksten vertreten die Knochenfisteln (nach Ostitis oder komplizierten Frakturen), dann die chronischen Hautulcera besonders am Unterschenkel und die Brandnarben; damit hauptsächlich glaubt v. B. das in seiner Zusammenstellung der gesamten Fälle auffallende Ueberwiegen der Männer über die Frauen (70 Proz. : 30 Proz.) erklären zu können. In merkwürdigem Widerspruch dazu steht Heimann vor von Brunn angeführter Berechnung, der in den Zählkartenmaterial des Preussischen statistischen Bureaus unter 207 Fällen beide Geschlechter genau gleichstark betroffen fand.

In v. B.s Zusammenstellung waren 70 Proz. der Kranken zwischen 40 und 70 Jahren alt.

Von 246 verwertbaren Operierten starben 31 infolge der Operation; von den übrigen 215 sind 57 für den definitiven Ausgang nicht verwertbar.

Von dem Rest von 158 Operierten blieben länger als 2 Jahre geheilt 73, bekamen Rezidive 85 (davon 30 nach Amputation).

Drüsenmetastasen sind nicht selten; freilich ist die makroskopische Diagnose unsicher, weil auch sehr vergrösserte Drüsen mikroskopisch von Carcinom frei sein können und umgekehrt. v. B. empfiehlt darum auch für die etwas vorgeschrittenen Extremitätencarcinome die grundsätzliche Exstirpation geschwollener regionärer Drüsen.

Milner (Berlin).

14) Cancer research in Australia. The Empire Review, Vol. 7, März 1904, No. 38, p. 117.

Dr. Cooke-Adams veröffentlicht in dieser nicht der medizinischen Wissenschaft gewidmeten Zeitschrift eine Uebersicht der

Krebsfälle in Australien. Es ergibt sich daraus, dass der Krebs viel häufiger unter den eingewanderten Menschenrassen als unter den eingeborenen beobachtet wird. Am meisten betroffen sind davon die Franzosen. Es folgen dann die Oesterreicher, dann die Schweden und die Norweger, dann die Deutschen u. s. w. Eine andere Statistik ergibt, dass die englische Nation den grössten Prozentsatz an Krebstodesfällen ergibt, dann kommen die übrigen eingewanderten Nationen zusammengenommen und dann die eingeborenen. Das Verhältnis ist wie 490 zu 351 zu 81 auf 100 000 Lebende berechnet. Männer erkranken in Australien häufiger als Frauen. Im Laufe der Zeit haben die Krebskrankheiten bei den fremden Rassen stärker zugenommen als bei den eingeborenen. Nach Regionen geordnet, finden sich die meisten Todesfälle in Victoria, es folgt dann Tasmanien, dann Neu-Süd-Wales, dann Süd-Australien, Queensland und endlich West-Australien. Bei dieser ganzen Statistik, die naturgemäss nicht die vorkommenden Fälle von Krebsen gibt, sondern nur die zur Beobachtung gelangten, ist nicht berücksichtigt, dass die Eingeborenen jedenfalls viel seltener ärztlich beobachtet werden als die fremden Kulturstaaten angehörigen Einwohner, und es ist ganz charakteristisch, dass diejenigen, die den höchsten Kulturstaaten angehören, wie die Franzosen, Engländer, Deutschen, Oesterreicher und Schweden, die grössten Zahlen aufweisen, bei denen man auch gleichzeitig annehmen kann, dass sie am frühesten bei Erkrankungen Aerzte aufsuchen, während die Russen z. B. eine wesentlich geringere Zahl aufweisen, und die Chinesen noch weniger u. s. w. Die Eingeborenen werden wahrscheinlich am seltensten von Aerzten beobachtet werden. Es ist auch ganz charakteristisch, dass in denjenigen Orten, wo die meisten und zuverlässigsten Aerzte zu vermuten sind, die meisten Krebsfälle zur Beobachtung kamen. Der Verf. selbst aber kommt zu ganz anderen Schlüssen. Er ist der Ansicht, dass Syphilis, Alkoholismus, Fettleibigkeit, Rheumatismus, Gicht und Tuberkulose Hauptgrundlage für die Krebserkrankung angeben, und dass ausserdem die Eingeborenen durch ihre Gewohnheit, Eucalyptusblätter zu kauen, sich vor der Krebskrankheit schützen, und empfiehlt daher als Prophylaxe das Oel der Myrtaceen, speziell das Mulyptol. Für den Verf. entsteht Krebs durch eine Schärfe im Blut. Wenn Krebs einmal ausgebrochen ist, so wirkt das angeführte Mittel nicht mehr. v. H.

15) **Peham, H.,** Das primäre Tubencarcinom. Zeitschrift für Heilkunde, Bd. 24, Jahrg. 1903, Heft 12.

Verf. stellt 60 Fälle von primärem Tubencarcinom aus der Literatur zusammen und berichtet ausführlich über 3 eigene einschlägige Beobachtungen. Er verbreitet sich alsdann über das allgemeine klinische Bild, über die Häufigkeit und Wertigkeit gewisser Symptome für die Stellung der Diagnose und Prognose und bespricht schliesslich einige strittige Punkte, wie Aetiologie, Stellung der Diagnose, Deutung der mikroskopischen Befunde u. s. w. C. Gutmann (Strassburg i. E.).

16) **Krysztatowicz, F.,** Ein Fall von multiplen idiopathischen Hautsarkomen. Przegląd lekarski, 1903, No. 49—51. (Polnisch.)

Verf. beschreibt einen Fall von multiplen idiopathischen Hautsarkomen mit Metastasen in den Lungen und in der Leber, der auch mikroskopisch von dem Typus Kaposi verschieden war und zwar durch seine Zusammensetzung aus Rund- und Riesenzellen (während im Typus Kaposi die Zellen spindelig sind). Die genaue histologische Untersuchung ist durch zahlreiche, zum Teil farbige Abbildungen illustriert. Steinhaus (Warschau).

17) **Westenhöffer,** Pachymeningitis carcinomatosa haemorrhagica interna productiva mit Colibacillosis agonalis. Virch. Arch., Bd. 175, S. 364.

Der Fall betrifft eine 29-jährige Frau, die unter Erscheinungen eines Abdominaltumors mit Meningitis im Krankenhause war. Bei der Sektion fand sich ein flaches Magencarcinom mit zahlreichen Metastasen. Die hämorrhagische Entzündung der Dura mater unterschied sich makroskopisch in nichts von der gewöhnlichen Form dieser Erkrankungen. Bei der mikroskopischen Untersuchung aber fand sich, dass die stark erweiterten Kapillaren an der Dura mit Krebszellen ausgefüllt waren. Durch weitere Untersuchungen konnte der Verf. feststellen, dass die Pachymeningitis erst sekundär durch die Ansiedelung der Krebszellen hervorgebracht war. Daneben bestand eine ausgedehnte Einwanderung von Colibazillen in die Gefässe der Dura mater, wie sich auch in den übrigen Körper eine ausgedehnte Ausbreitung dieses Bakteriums nachweisen liess. v. H.

18) **Bartha, Gábor** und **Ónodi, Adolf,** Primäres Carcinom der Stirnbeinhöhle. Budapesti Orvosi Ujság, 1903.

Ein primäres Carcinom der Stirnbeinhöhle wurde bisher nicht veröffentlicht, so dass der Fall der Verfasser als erster gelten darf. Bei einem 37-jährigen Ingenieur stellten sich sehr heftige Schmerzen in der Stirngegend ein; nach einigen Monaten bemerkte er Abnahme des Geruchsinnes und eine Geschwulst in dem linken inneren Augenwinkel. Die Nasenwurzel ist erweitert, weich anzufühlen, die elastische Geschwulst des Augenwinkels hebt das obere Augenlid empor und drückt den Bulbus etwas nach aussen. Die Nasengänge sind frei, kein Ausfluss aus der Nase; in der Nasenhöhle selbst ist keine Geschwulst bemerkbar. Bei der Durchleuchtung sind die Stirnbeinhöhlen dunkel, die Gegend der linken Stirnbeinhöhle wölbt sich etwas empor. Nach Einschnitt der Haut der Nasenwurzel drängt sich eine gelblichweisse markige bröckelige Geschwulst hervor; die vordere Wand der Stirnbeinhöhle fehlt in etwa $1^1/_2$ cm Länge, beide Stirnbeinhöhlen sind durch Geschwulstmassen erfüllt, welche die hintere untere Wand der Stirnbeinhöhlen und auch einen Teil des Siebbeines zerstören, so dass auch die unteren Flächen der Stirnbeinlappen entblösst sind. Die Geschwulst wird von der Nasenhöhle durch die Nasenschleimhaut,

von den Weichteilen der Augenhöhle durch die Periorbita abgegrenzt. Nach $1\,^1/_2$ Monaten erfolgte ein Rezidiv. Die histologische Untersuchung führte Prof. Pertik aus: das Zylinderepithel der Oberfläche verwandelt sich allmählich in Plattenepithel, die Geschwulst selbst zeigt den Typus der Basalzellenkrebse im Sinne Krompechers. Die Zellen bilden bald Nester, bald plexiforme Stränge, teils aber kleine Cysten mit parakeratosischer Verhornung in der Mitte der grösseren Nester; viele Mitosen. In dem Bindegewebe Blutungen, hyaline Entartungen. Das klinische Bild und der Operationsbefund sprechen dafür, dass die Geschwulst in der linken Stirnhöhle entstand und erst nachträglich in die rechte Stirnbeinhöhle und in das Labyrinth des Siebbeins hineingelangte. Würde dieselbe im Siebbein entstanden sein, so wäre sie zweifellos viel früher in die Augen- oder Nasenhöhle gelangt, ehe sie die viel resistentere Wand der Stirnhöhle durchbrochen hätte. Buday (Kolozsvár).

19) **Citelli, S.** (Catania), Cylindrom des Sinus sphenoidalis. Arch. f. Laryngol. u. Rhinol., Bd. 15, Heft 2.

Primäre bösartige Tumoren des Sinus sphenoidalis sind sehr selten. Bekannt geworden sind bisher 6—7 Fälle. Es handelt sich in vorliegendem Falle um einen 50-jährigen Patienten, bei dem gleichzeitig Verstopfung der rechten Nasenhöhlenhälfte und Schwächung des Sehvermögens vorhanden war. Nach 2 Monaten trat rechts vollkommene Erblindung ein. Nach weiteren 2 Monaten fand sich vollkommene Verstopfung der Nase, Exophthalmie rechts, Verminderung des Sehvermögens links und Alteration des inneren Ohres, Schwund des Riechvermögens und intensiver Kopfschmerz. Als Ursache dieser Erscheinungen fand sich in der Nase ein Tumor, der primär vom Sinus sphenoidalis dext. ausging, die vordere Wand des Sinus durchbrach und sich auf die Nasenhöhle ausbreitete, ferner weiter wucherte auf die obere und äussere Wand (Nervus opticus) und die hintere Wand.

Der Tumor war inoperabel.

Die mikroskopische Prüfung einiger herausgenommenen Stückchen ergab folgenden Befund. Der Tumor setzt sich zusammen aus Zellsträngen und Zellnetzen, deren einzelne Elemente den Charakter endothelialer Zellen haben, und aus einer homogenen Substanz in Form von Zapfen inmitten derselben. Es handelt sich um ein Endotheliom mit hyaliner Degeneration, d. h. ein Cylindrom.

Wegen des Ursprungsortes der Neubildung, wegen der anatomischen Form derselben und auch wegen der Malignität, welche bei Endotheliomen gewöhnlich nicht so evident zu sein pflegt, muss dieser Fall als ein seltener angesehen werden.

Hermann Cordes (Berlin).

20) **Lund, F. B.,** A case of sarcoma of the lower jaw. The Boston Hospital Reports, Series 14, Pt. 148, 1903.

Das Sarkom entwickelte sich in dem rechten Unterkiefer eines 13-jährigen Mädchens. Die Deformation nach der Heilung war eine

ausserordentlich geringe, obwohl die Geschwulst durch den Kieferfortsatz nach dem Munde zu durchgebrochen war. v. H.

21) **Harry, C. Low,** Papillary adenocystoma of the thyroid and accessory thyroid glands. The Boston Hospital Reports, Series 14, Pt. 53, 1903.

Verf. teilt 6 Fälle mit, deren Natur in der Ueberschrift gesagt ist. Die beiden ersten von einer 49- und 40-jährigen Frau hatten sich in der Schilddrüse selbst entwickelt. In dem 3. und 4. Fall, einen 46-jährigen Mann und eine 30-jährige Frau betreffend, entstanden die Geschwülste wahrscheinlich auch in der Schilddrüse, waren aber später so weit über dieselbe hinausgewachsen, dass sie einen mehr isolierten Charakter angenommen hatten. Die beiden letzten Fälle, eine 18-jährige Frau und einen 59-jährigen Mann betreffend, entwickelten sich in einer Nebenschilddrüse. Ob die Geschwulst jedesmal wirklich bösartig war, wird vom Verf. nicht weiter diskutiert, doch geht dies bei einigen aus der Beschreibung und bei allen aus der histologischen Struktur hervor. Ueber das Schicksal der Patienten ist nur wenig angeführt. Nur von dem ersten Falle ist gesagt, dass er in Heilung überging, und von dem letzten, dass der Patient fast unmittelbar nach der Operation starb. v. H.

22) **Reis, Wilhelm,** Ueber einige seltenere Geschwülste des Augapfels epithelialer Natur. Klin. Monatsbl. f. Augenheilk., XLI. Jahrg., Okt. 1903. (Aus der Kgl. Univ.-Augenklinik in Bonn.)

I. Epikorneales Carcinom. 59-jähr. Patient hatte vor etwa 10 Jahren ein Fleckchen auf dem Stern des Auges bemerkt, aus dem sich allmählich die Geschwulst entwickelte. Hornhaut fast völlig von einer graurötlichen, vom Limbus etwa 6 mm vorspringenden Geschwulst bedeckt, die an 3 Stellen sich etwas auf die Bindehaut herüberlegte. Enukleation nach Feststellung der Diagnose aus einem Lappenstückchen. Die mikroskopische Untersuchung ergab ein Plattenepithelcarcinom, das lediglich auf der Hornhaut zur Entwickelung gekommen war, mit deren Oberfläche es fast in ihrer ganzen Ausdehnung organisch zusammenhing; es griff über den Hornhautrand hinaus nirgends in die Tiefe und hatte die Bindehaut gänzlich verschont. Soweit der Limbus von der Geschwulst ergriffen war, waren seine Veränderungen offenbar durch exzentrisches Wachstum der älteren, kornealwärts gelegenen Partien aus diesen hervorgegangen. Die Geschwulst war zweifellos vom unteren Drittel der Hornhaut ausgegangen und als primäres Hornhautcarcinom aufzufassen.

Die bisherigen Fälle von primären Hornhautcarcinomen werden kritisch besprochen; Verf. kommt zu dem Schluss, dass bei der auffallend geringen Neigung dieser Geschwülste, in die Tiefe zu dringen, im Frühstadium die Abtragung der Geschwulst mit Erhaltung des Bulbus versucht werden darf.

II. Peribulbäres Epitheliom. Bei einer 56-jähr. Frau entwickelte sich aus einem vor 4 Jahren bemerkten kleinen Fleckchen am inneren Hornhautrand rechts ein kleinapfelgrosser Tumor, Exenteratio orbitae, Entfernung der verdickten präaurikularen Drüse.

Die Geschwulst hatte den noch gut erhaltenen Augapfel fast ganz umwachsen. Mikroskopischer Befund: Plattenepithelkrebs, der offenbar vom Limbus ausgegangen war und die Bowmansche Membran und die oberflächlichen Lamellen der Hornhaut völlig zerstört hatte, während die tieferen Schichten in ihrer Struktur unverändert schienen. In die Sklera waren schmale Zellzüge auch nur oberflächlich hineingewachsen, sie war nirgends perforiert. Der makroskopisch frei befundene Inhalt des Bulbus konnte nicht mikroskopisch untersucht werden, da er nicht erhalten war.

III. Metastatisches Adenocarcinom der Chorioidea. Bei einem 59-jährigen Patienten konnte R. aus der raschen Aufeinanderfolge der Geschwulstsymptome ohne Kenntnis einer primären Geschwulst die richtige Diagnose stellen. Die Operation wurde vom Kranken abgelehnt. Nach mehr als 3 Monaten: Schwere Kachexie, rechtsseitige Lähmung, Aphasie, hochgradiger Exophthalmus des völlig starren, höchst glaukomatösen Bulbus. Tod in folgender Nacht. Die Obduktion ergab enorme peritoneale Carcinose, Hirnmetastasen.

An den Bulbus schloss sich eine dreimal so grosse Orbitalgeschwulst, die wie die schalenförmige Aderhautgeschwulst den ausgesprochenen Typus des Adenocarcinoms hatte. Kontinuitätstrennung der Sklera bestand nicht; die Ausbreitung auf die Orbita musste auf dem Wege der perivaskulären und perineuralen Lymphspalten erfolgt sein, die man mehrfach als mit Geschwulstzellen dicht angefüllte Stränge durch die Sklera ziehen sah.

Nach Besprechung der Literatur weist R. darauf hin, dass bei der Zunahme des Carcinoms überhaupt bei intraokularen Tumoren die Möglichkeit eines metastatischen Carcinoms auch ohne nachweislichen Primärtumor zu erwägen sei. Otto Schwarz (Leipzig).

23) **Baas, K.,** Primäres Epitheliom der Cornea. Zeitschrift für Augenheilk., Bd. 10, 6. Dez. 1903.

Bei einer älteren Frau hatte sich ein weisslich-markig aussehender Tumor von kaum Linsengrösse unterhalb der Hornhautmitte gebildet. Die Untersuchung des von einem Kollegen abgetragenen und B. übersandten Geschwülstchens bestätigte die auf Carcinom gestellte Diagnose; es sass auf einer glatten bindegewebigen Unterlage auf, seine Hauptmasse war aus unregelmässigen Epithelzellen zusammengesetzt.

Otto Schwarz (Leipzig).

24) **Unger, K.,** Zur Klinik des primären Endothelioms der Pleura. Wiener klin. Wochenschrift, 1903, No. 52.

Klinische Analyse eines Falles von „Endothelioma fibrosum pleurae dextrae cum pleuritide serosa“. C. Gutmann (Strassburg).

25) **Thoinot** et **Delamare,** Cancer du sein avec métastases hypophysaires, parahypophysaires et osseuses (cranio-fémorales). Arch. de Méd. expér. et d'Anat. path., T. 16, No. 1 vom Januar 1904.

In der rechten Mamma der 36-jährigen Frau befand sich der kleine Primärtumor, der ausgedehnte Metastasen in den Knochen gemacht hatte, besonders auch in der Gegend der Hypophysis cerebri. Die Verff. sind überrascht, dass sich dadurch keine Spur von Akromegalie entwickelt hat, wozu in Wirklichkeit gar keine Veranlassung vorliegt, da bekanntlich nur solche Hypophysistumoren Akromegalie machen, die einen hyperplastischen Zustand dieser Drüse bedeuten. Die Verff. scheinen zu glauben, dass jede Zerstörung der Hypophysis eine Akromegalie hervorrufen müsse, und suchen deswegen nach einer Erklärung für das Ausbleiben derselben. Dieselbe findet sich in einem Rest Hypophysisgewebes, das der Zerstörung entgangen ist.

v. H.

26) **Elder, John M.,** Atrophic scirrhus of one mammary gland associated with Paget's disease of the nipple on the opposite side. Montreal Medical Journal, Vol. 32, p. 872.

Patientin war 41 Jahre alt und hatte 7mal geboren. Während des Stillens hatte sie immer wunde Warzen und akute Mastitis; da die linke Warze zurückgezogen war, wurde sie nie benützt.

Zwei Jahre vor der Operation hatte sie Schmerzen in der linken Warze, die auch weiter hineingezogen wurde.

Pathologische Diagnose: „Rechte Warze stark fibroid; linke Brust zeigt Scirrhuskrebs mit Drüsenmetastasen; Bestätigung der klinischen Diagnose."

Grünbaum (Liverpool).

27) **Oettinger,** De la dégénérescence cancéreuse de l'ulcère simple de l'estomac. La Semaine médicale, No. 26, 1. VII, 1903.

Durch Zenker und Hauser wurde in Deutschland die Lehre verbreitet, dass fast alle Krebse des Magens sich an ein Magengeschwür anschlössen. Eine sehr grosse Anzahl von gleichlautenden Beobachtungen folgten der Arbeit Hausers. Diese stammen fast ausnahmslos von deutschen Autoren. In Frankreich wurden ähnliche Beobachtungen so viel seltener gemacht, dass Verf. es für berechtigt hält, seine sicher beobachteten Fälle zu publizieren. Er berichtet über 3 klinisch und anatomisch übereinstimmende Fälle und bespricht im Anschluss daran die Schwierigkeit der Diagnose.

Model (Strassburg i. E.).

28) **Bret, J.,** Contribution à l'étude du polyadénome polypeux et de l'adéno-papillome de l'estomac. Archives générales de Médecine, No. 22, 2. VI. 1903.

Verf. kommt im Anschluss an 3 Beobachtungen zu dem Resultat,

dass die betreffenden Tumoren demselben histologischen Typus angehören und sich nur durch ihre äussere Konfiguration unterscheiden. Er hält es für wahrscheinlich, dass diese Geschwülste entzündlicher Natur sind. Sie können krebsig entarten.

Model (Strassburg i. E.).

29) **Herman, M.,** Netz- oder Magensarkom? Przeglad lekarski, 1903, No. 39—40. (Polnisch.)

Verf. berichtet über einen von Prof. Rydygier in Lemberg operierten Fall von Spindelzellensarkom, welcher im Omentum majus lag und mit dem Magen auf einer etwa 4 cm langen Strecke in der Nähe vom Pylorus verwachsen war. Der Fall gehört zu denjenigen, in welchen ein Entscheid über die Genese der Neubildung im Netz oder in der Magenwand mit nachfolgendem Einwachsen zwischen die Bauchfelllamellen des Netzes kaum möglich ist.

Verf. betont die Anwesenheit von hypertrophischen Muskelfasern im Stiel, welcher der Magenwand angewachsen war, und den Mangel anderer Verwachsungen mit den umgebenden Organen der Bauchhöhle bei dem enormen Gewicht von 3500 g, welche dafür sprechen, dass man es hier mit einem primären Magensarkom zu tun hatte, ohne jedoch diese Ansicht völlig sichern zu können.

Steinhaus (Warschau).

30) **Patel, M.** et **Cavaillon, P.,** Deux observations d'exclusion unilatérale dans les cas de tumeurs malignes du gros intestin. Archives générales de Médecine, No. 36, 8. IX. 1903.

Zwei Fälle von inoperablen Dickdarmtumoren, in denen durch Operation der befallene Darmabschnitt ausgeschaltet wurde, und Besprechung der verschiedenen Methoden.

Model (Strassburg i. E.).

31) **Christian,** Secondary carcinoma of the liver, with report of a case in which the liver weighed 15,110 gms. Americ. Medicine, Vol. 5, Januar 1903.

Die Bedeutung des Falles ist wesentlich in der Ueberschrift gegeben. Der Primärtumor sass im Dickdarm. Eine Reihe von Abbildungen erläutern das sehr merkwürdige Specimen. Der Fall betrifft einen 62-jährigen Buchbinder. v. H.

32) **Landsteiner, K.,** Ueber das Sarkom der Gallenblase. Wiener klin. Wochenschrift, 1904, No. 6.

Verf. konnte nur 6 Fälle in der Litteratur ausfindig machen, die als Sarkom der Gallenblase angesehen wurden. Einige davon können nach Verf.s Ansicht mit Bestimmtheit als primäre Gallenblasensarkome angesprochen werden.

In des Verf.s eigenem Falle war die Gallenblase mächtig vergrössert; die Wandungen stark verdickt, dadurch bedingt, dass dieselben ziemlich gleichmässig von grauweisser, derber Geschwulstmasse

durchsetzt sind. Nur an einzelnen Stellen nimmt die Geschwulst die Form rundlicher Knoten an. Nur in der Umgebung der Gallenblase befinden sich in der Leber runde, weisse, bis haselnussgrosse Knoten, die weder Nekrosen noch Zeichen von Schrumpfung zeigen. Ausserdem bestand Cholelithiasis.

Histologisch erwies sich die Geschwulst „mit Sicherheit als grosszelliges, aus Spindelzellen bestehendes Sarkom und wegen des nachweisbaren Ueberganges glatter Muskelzellen in Sarkomzellen als Myosarkom".

Im Anschluss an diesen letzteren Befund erörtert L. die Frage im allgemeinen, ob Leiomyosarkome, d. h. aus glatten Muskelzellen hervorgegange Sarkome wirklich existieren oder nicht, und kommt zu ersterer Auffassung.

Was die Aetiologie der Gallenblasensarkome betrifft, so hält Verf. den Befund von Gallensteinen im beschriebenen Falle für bemerkenswert.

C. Gutmann (Strassburg i. E.).

33) **Schmidlechner, Károly,** Sarcoma omenti fusocellulare. Gynaekologia, Beiblatt des Orvosi Hetilap, 1903, Budapest.

In diesem Falle wurde, wie gewöhnlich bei Netztumoren, eine Geschwulst der Genitalien angenommen, erst die Laparotomie ermöglichte die richtige Diagnose. Die 48-jährige Frau bemerkte seit einem Jahre eine schnell wachsende Geschwulst im Bauch. Im Unterleib lässt sich eine mannskopfgrosse, wenig bewegliche, resistente, zum Teil höckerige Geschwust fühlen. Die Diagnose schwankte zwischen subserösem Fibrom und Ovariengeschwulst. Bei der Operation findet sich in der Bauchhöhle blutiges Serum, die Geschwulst hängt weder mit dem Uterus noch den Adnexen zusammen, dagegen adhäriert sie breit am Netz, welches mehrere breite Gefässe zur Geschwulst sendet. Verwachsungen mit der Blase, und den Gedärmen; keine Metastasen. Bei der Ablösung der Geschwulst wurde trotz aller Vorsicht eine Dünndarmschlinge verletzt, die Oeffnung durch Nähte vereinigt. Nach der Operation stellten sich Peritonitissymptome ein, die erst in 8 Tagen verschwanden. Heilung nach 4 Wochen. Die Geschwulst hat einen glatten, gefässreichen Peritonealüberzug, die scheinbar cystischen Teile entleeren rötlichbraunes dünnes Blut, während die derberen Teile an der Schnittfläche markig gelblichweiss sind, mit kleineren, zum Teil organisierten Blutungen. Mikroskopisch stellt sich das Bild eines spindelzelligen Sarkoms dar. Die Grösse und Chromatingehalt der Kerne ist ziemlich wechselnd; zahlreiche Mitosen. Die Richtung der Spindelzellen sehr regellos, die Gefässe werden unmittelbar durch die Geschwulstzellen umgeben. In den zentralen Teilen sind die Zellen nekrotisch und durch Blutungen auseinandergedrängt.

Buday (Kolozsvár).

34) **von Mikulicz,** Chirurgische Erfahrungen über das Darmcarcinom. Archiv für klinische Chirurgie, Bd. 69, S. 28.

Von 95 Darmcarcinomen der Breslauer Klinik sassen 5 am Dünn-

darm, 90 am Dickdarm (die Rectumcarcinome sind ausgeschlossen). Bei v. M. kamen auf 3 Männer 1 Frau, in einer $4\,^1/_2$ mal so grossen Statistik von de Bovis auf 27 Männer 23 Frauen. Dem Alter nach stehen bei v. M. 78 Proz. zwischen 40 und 70 Jahren, 10 Proz. zwischen 30 und 40.

Prädilektionsstellen sind die Flexura sigmoidea, dann das Cöcum und danach die Flexura lienalis. Andere ätiologische Momente erwähnt v. M. nicht.

Die Beschwerden der Patienten sind sehr verschieden. Etwa 30 Proz. kamen wegen akutem Ileus zur Behandlung, 10 Proz. mit chronischem Ileus, 42 Proz. mit starker chronischer Obstipation. Nur etwa 20 Proz. des Breslauer Materials kamen mit leichteren Darmpassagestörungen oder aus anderen Gründen.

Was die Behandlung anbetrifft, so sind die mit akutem Ileus gesondert zu betrachten, weil sie für jeden grösseren Eingriff nicht die nötige Widerstandskraft besitzen; bei ihnen muss Anus praeternaturalis oder Fistel angelegt werden.

Erscheint bei den übrigen eine Exstirpation des Tumors möglich, so empfiehlt sich nach den bisherigen Erfahrungen aller Chirurgen die einzeitige Resektion nicht; etwa 40 Proz. starben danach, entweder an Kollaps infolge des langdauernden Eingriffes, oder an Peritonitis. Beide Gefahren vermeidet die zweizeitige Resektion, die v. M. bisher in 16 Fällen angewandt hat, dabei kam nur ein Todesfall vor, der nicht der Methode zur Last fällt. v. M. mobilisiert den Tumor, bringt ihn geschlossen vor die Bauchhöhle, die er rings durch Naht abschliesst und reseziert vor den Bauchdecken, entweder sofort oder nach 12—48 Stunden. Den Anus beseitigt er unter Anwendung seiner Klammer nach 2—3 Wochen.

Das Darmcarcinom ist relativ gutartig durch relativ geringe Neigung zur Metastasenbildung und langsames Wachstum. Verzögert wird letzteres anscheinend durch gänzliche Fernhaltung des Darminhalts vom Carcinom; wenigstens lebten von den nicht radikal Operierbaren v. M.s diejenigen, die mit Anus praeternaturalis versehen waren, durchschnittlich noch 20 Monate nach der Operation, die, bei denen Enteroanastomose angelegt worden, nur $8\,^1/_2$ Monate.

Von 12 vor länger als 4 Jahren nach Radikaloperation entlassenen Patienten sind noch 5 gesund. Milner (Berlin).

5) **Thorndike** und **Cunningham,** Hypernephroma. The Boston Hospital Reports, Series 14, Pt. 123, 1903.

Verfasser teilen 3 Fälle von Hypernephrom in der Niere mit. Der 1. Fall betrifft einen 48-jährigen Mann, der 2. eine 52-jährige Frau, der 3. einen 52-jährigen Mann. Die weitere Beschreibung der Fälle, sowie die kurzen Betrachtungen, die die Verfasser daran knüpfen, bringen nichts wesentlich neues. v. H.

8) **de Josselin de Jong,** Ein Fall von Carcinoma papillare des Nierenbeckens. Zieglers Beiträge, Bd. 35, 1903, S. 205.

Der von dem Verfasser mitgeteilte Fall betrifft eine 44-jährige Frau, die an Hämaturie litt. Da die Erscheinung sich auf die rechte Niere lokalisierte, so wurde diese exstirpiert. Die Operation war durch eine Gravidität kompliziert. Die Heilung verlief glatt und die Operation hatte auf die Schwangerschaft keinen Einfluss. Die Untersuchung ergab einen von dem Nierenbecken ausgehenden und dasselbe ausfüllenden papillären Tumor, der sich durch sein Hineinwachsen in die Niere selbst als maligne erwies. v. H.

37) **Everett Lee,** A case of double malignant tumor of the testicle. The Boston Hospital Reports, Series 14, Pt. 69, 1903.

Verfasser beschreibt einen Mischtumor eines 29-jährigen Menschen. Die Geschwulst wurde exstirpiert und erwies sich im wesentlichen als ein Sarkom. Kleine daraufsitzende Knötchen aber zeigten die Struktur typischer Carcinome. Die mikroskopische Untersuchung ist sehr mangelhaft beschrieben, ebenso sind 2 beigefügte Abbildungen nicht so deutlich, dass man einen sicheren Eindruck von der Art der Geschwulst bekommt. v. H.

38) **v. Frisch,** Ein Fall von Carcinom der Bartholinischen Drüse. Monatsschr. f. Geburtsh. u. Gynäk., Bd. 19, Heft 1.

Bei der 77-jährigen Pat. fand sich ein aus der Vulva herausragender, walnussgrosser, blumenkohlartiger Tumor von frischroter Farbe, mit glasigem Schleim bedeckt, bei Berührung leicht blutend, von mässig derber Konsistenz. Er sitzt breitbasig der rechten Scheidenwand auf und wird mit der Basis und der rechten Nymphe unter Schleich exstirpiert. Nach der Heilung zeigen sich die vorher beiderseits — besonders rechts — geschwollenen Inguinaldrüsen deutlich abgeschwollen. Auf dem Durchschnitt zeigt der Tumor einen Stiel aus derbem Bindegewebe, aus dem sich der eigentliche Tumor, ein nussgrosses, solides Papillom erhebt.

Mikroskopisch bietet der Tumor in seinem grössten Teil das Bild eines einfachen Papilloms mit mehrschichtigem Cylinderepithel dar, während sich einzelne Partien durch Polymorphie der Zellen, Kernteilungsfiguren und Bildung isolierter Geschwulstzapfen als carcinomatös entartet erweisen.

Verf. hebt hervor, dass bisher noch kein Fall beschrieben sei, da es sich bisher in allen Fällen von primärem Carcinom der Bartholinischen Drüse um Tumoren von acinösem oder tubulärem Bau gehandelt habe. A. Pinkuss (Berlin).

39) **Kirchgessner, Ph.** (Kgl. Univ.-Frauenklinik zu Würzburg), Ueber Endothelioma cervicis uteri. Zeitschr. f. Geb. u. Gyn., Bd. 49, Heft 2.

Verf. berichtet über einen Fall von Endothelioma cervicis uteri bei einer 34-jährigen IIIpara; die Geschwulst stellte ein gut walnussgrosses polypöses Gebilde von unregelmässiger, höckeriger Oberfläche dar, das breit in die vordere Muttermundslippe übergeht;

mikroskopisch zeigen sich zahlreiche Uebergangsbilder der Geschwulstelemente in Endothelien der Lymphkapillaren und Saftspalten, während das Oberflächenepithel der Cervix, sowie das Epithel der Cervikaldrüsen völlig normal ist. Auf Grund der bisherigen Erfahrungen der Literatur kommt Verf. zu folgenden Schlüssen:

1) Die Cervixendotheliome scheinen eine bestimmte Altersklasse nicht zu bevorzugen; sie treten sowohl bei Nulliparen wie bei Mehrgebärenden auf.

2) Die klinischen Symptome sind die eines Cervixcarcinoms, bestehend in Ausfluss und Blutungen.

3) Obgleich in keinem Falle von Rezidiven berichtet wird, sollen die E. dennoch eine ausgesprochene Neigung zu lokalen Rezidiven besitzen.

4) Da den Endotheliomen ein langsames Wachstum und eine beschränkte Metastasierungsfähigkeit zukommt, so wird, sobald mit dem Mikroskop die Diagnose eines E. gestellt ist, als therapeutischer Eingriff wohl nur die Radikaloperation in Frage kommen.

A. Pinkuss (Berlin).

40) **Hansen, P. N.,** Beitrag zur Lehre von den Sarkomen des Uterus. Nord. med. Arkiv, Abt. I, No. 15, 1903.

Verf. teilt 2 Fälle von Uterussarkomen mit. Bei beiden handelt es sich um polymorphzellige Sarkome, die Metastasen in Leber, Lunge, Lymphdrüsen und Knochensystem bewirkt hatten.

Mikroskopisch fand man in beiden Fällen runde, ovale, spindelförmige Zellen, ferner Riesenzellen, teils solche mit vielen kleinen Kernen, teils grosse Zellen mit einem einzelnen, unregelmässig geformten, enormen Kern. In dem einen Falle war vorher ein Fibromyom exstirpiert worden, und Verf. diskutiert die Frage, in wie weit Fibromyome zu Sarkomen werden können.

Beweise für diese Theorie sind nur in wenigen Fällen erbracht worden. Obwohl man „Uebergangsbilder“ von Muskulatur zu Geschwulstgewebe fand, meint Verf., dass die Geschwulst eher vom Bindegewebe ausgegangen ist. V. Ellermann (Kopenhagen).

41) **v. Hibler,** Endothelkrebs der Pleura im Kindesalter. Jahrb. f. Kinderheilk., Bd. 49, Heft 3.

Magerer $5^1/_2$-jähriger Knabe mit intensiver Dämpfung rechts hinten, fast aufgehobenem Atemgeräusch und abgeschwächtem Stimmfremitus. Es wurde Pleuritis diagnostiziert, und die Punktion ergab seröse Flüssigkeit. Erst später fand man im Thoraxraum hämorrhagisches Exsudat. Unter starker Dyspnoë, die noch mehrfache Punktionen notwendig machte, Zunahme der Dämpfung, Verschiebung des Herzens, Exitus 10 Wochen nach Beginn der Erkrankung. Die Sektion ergab eine beide Pleurablätter überziehende Tumormasse, welche alveolären Bau aufwies. Die bindegewebigen Hohlräume waren von grossen Massen epithelähnlicher Zellen angefüllt, doch fanden sich auch solche

mit einschichtigem Plattenepithel. Die anatomische Diagnose lautete auf Endothelioma carcinomatodes.

Bisher sind nur 8 derartige Fälle im Kindesalter bekannt (Glockner).

Paul Croner.

42) **Korolkow, P.,** Ein Fall von Retroperitoneallymphosarkom bei einem 3-jährigen Mädchen. Russky Wratsch, 1904, No. 10. (Russisch.)

K. beschreibt bei einem 3-jährigen Mädchen ein retroperitoneales Lymphosarkom, das sich nach einem Trauma entwickelt hatte. Der Tumor, der im Umfange 70 cm mass und 4800 g wog, sass fest an der Wurzel des Mesenterium und konnte nicht von den Mesenterialdrüsen getrennt werden, die ziemlich vergrössert waren.

A. Braunstein (Moskau).

43) **Orlow, W.,** Zur Frage der radikalen Therapie des Uteruscarcinoms. Russky Wratsch, 1904, No. 6. (Russisch.)

Verf. kommt auf Grund einer grossen Anzahl (bis 185) operierter Fälle von Uteruscarcinom zum folgenden Schluss:

1) Die keilförmige Amputation und Excision der Portio vaginalis uteri gibt gute Erfolge bei geringen Erkrankungen einer der Labien der Portio vaginalis, hauptsächlich bei Ulcus rodens.

2) Im Anfangsstadium des Krebses der Portio vaginalis und cervicalis uteri ist die hohe Excision der Cervix uteri vollkommen indiziert. Diese Operation führt zu einer grossen Prozentzahl von Heilungen und beraubt die Frau nicht der Empfängnisfähigkeit.

3) Die Amputatio uteri per vaginam in Fällen von ausgedehnten krebsigen Erkrankungen der Portio cervicis, besonders bei Komplikationen von seiten des Parametrium steht unbedingt hinter der Exstirpatio uteri per laparotomiam zurück.

4) Die Anwendung der Methode der Exstirpatio uteri per laporotomiam muss sich mit der Zeit und mit der Verbesserung der Operationstechnik sehr verbreiten, da sie eine der geignetsten ist.

5) Die vaginale Exstirpation der Gebärmutter kann mit vollem Recht angewendet werden bei Carcinoma corporis uteri.

A. Braunstein (Moskau).

44) **Ansin, J.,** Die Chirurgie des Magencarcinoms. St. Petersburger medizin. Wochenschrift, 1904, No. 7.

Verf. spricht zunächst kurz über die topographisch-anatomischen Verhältnisse des Magens, über den Sitz, das Wachstum und die Weiterverbeitung, ferner über die Symptome und Diagnose des Magencarcinoms. Schliesslich verbreitet sich Verf. über die Indikationen zur Operation und die einzelnen in Betracht kommenden Operationsmethoden.

C. Gutmann (Strassburg i. E.).

45) **Monprofit,** La gastro-entérostomie est-elle légitime chez les cancéreux? Gazette médicale de Paris, No. 38, 19. IX. 1903.

Verf. empfiehlt auf das wärmste die Gastroenterostomie, auch bei den schwersten Fällen von Magenkrebs, als ein Mittel, das zwar nicht heilt, aber erleichtert und tröstet. Sein günstigster Fall hat $2^1/_2$ Jahre nach der Operation beschwerdefrei gelebt.

Model (Strassburg i. E.).

46) **Zeller, Oskar,** Zur Exstirpation der Beckengeschwülste. Deutsche Zeitschrift f. Chir., Bd. 71, Heft 5—6.

Im Anschluss an die Schilderung eines mit gutem Erfolge operierten und rezidivfrei gebliebenen Falles von Fibrosarcoma myxomatodes cysticum, das von der rechten Synchondrosis sacroiliaca ausgegangen war und 2mal die Entbindung durch Kaiserschnitt notwendig gemacht hatte, gibt Zeller eine Uebersicht über die analogen in der Literatur niedergelegten Fälle und stellt allgemeine Regeln auf über die Diagnose der Beckentumoren, über die Indikation zur Operation, über den bei ihr einzuschlagenden Weg und über ihre Prognose. Hervorzuheben ist aus den interessanten Ausführungen, dass bei Frauen im gebärfähigen Alter, auch bei nachgewiesener Gutartigkeit der Geschwulst, sofern sie ein Geburtshindernis abzugeben imstande wäre, die Indikation zur Entfernung gegeben, dass bei der Operation einerseits der radikalen Wegnahme, andererseits der Blutsparung halber die Schnittführung weit im Gesunden erforderlich ist, und dass die Grösse der Geschwulst selbst dann keine Kontraindikation bildet, wenn die Beckengefässe von ihr umwachsen sind und reseziert werden müssen. Nach Metastasen, deren Vorhandensein selbstverständlich jeden Eingriff verbietet, ist sehr sorgfältig zu suchen.

O. Walbaum (Posen).

47) **Martina, A.,** Exstirpation eines Beckenmelanomes. Deutsche Zeitschrift f. Chir., Bd. 71, Heft 5—6.

Während man sich im allgemeinen scheut, an die Metastasen melanotischer Geschwülste operativ heranzugehen, war in diesem Falle eine absolute Indikation zum Eingreifen dadurch gegeben, dass eine unstillbare Blutung aus einem Einschnitt bestand, den ein Arzt in Verkennung der Verhältnisse gemacht hatte. Ein Primärtumor war nicht aufzufinden, doch ist als solcher eine vor 2 Jahren entfernte pigmentierte Warze am Praeputium mit grosser Wahrscheinlichkeit aufzufassen. Die äusserst gefässreiche, zweifaustgrosse Geschwulst war hemdknopfförmig durch die Beckenschaufel hindurchgewachsen und hatte die umliegenden Weichteile ergriffen. Exstirpation im Gesunden mit Resektion des grössten Teiles der Darmbeinschaufel und der von ihr entspringenden Muskeln. Glatte Heilung in 27 Tagen. 3 Wochen später Exitus letalis infolge von Lungenmetastasen.

Mikroskopisch fällt der Reichtum an Kapillaren und das Verhalten des Pigments auf. Von diesem lassen sich 2 Arten unterscheiden: Amorphe spärliche Körnchen, extracellulär, die Eisenreaktion gebend, und gröbere und feinere Schollen in den Zellen ohne Eisenreaktion. Die ersteren entstammen dem Blute, die letzteren sind der

Geschwulst eigentümlich. Die von ihnen angefüllten stern- oder spindelförmigen Zellen liegen teilweise im Tumor zerstreut, bevorzugen aber die Umgebung der Kapillaren, die sie vielfach auf weite Strecken wie mit einer Scheide umgeben. Auch innerhalb der Kapillaren, zwischen den roten Blutkörperchen, werden zahlreiche Chromatophoren gefunden. Diese Verteilung der Farbstoffträger spricht für die Ansicht von Ribbert, dass die Melanommetastasen durch Verschleppung der Chromatophoren entstehen, sowie ferner dafür, dass dazu die Blutbahn benutzt worden ist. O. Walbaum (Posen).

48) **Orthmann, E. G.,** Gebärmutterkrebs und Schwangerschaft; nebst Beitrag zur Lehre vom vaginalen Kaiserschnitt. Monatsschrift f. Geburtshilfe und Gynäkologie, Bd. 18, Heft 5.

Unter vergleichender Heranziehung der Statistiken anderer Operateure bespricht Verf. zunächst die in den letzten $3^1/_4$ Jahren in seine Beobachtung gelangten 116 Carcinomfälle in Bezug auf ihren Sitz, ihre Operabilität, die angewandten Operationsmethoden, die Mortalität, Heilerfolge, Komplikationen etc.

Mit Einrechnung eines Falles aus neuester Zeit konnte er im ganzen in 7 Fällen die Komplikation mit Gravidität beobachten. 1 Fall war inoperabel, ein 2. verweigerte die Operation, in einem 3. wurde die Operation durch ein parametranes Exsudat unmöglich. 4 Fälle gelangten zur Operation und zwar wurde in 3 Fällen die vaginale Totalexstirpation ausgeführt — 1 Fall 17 Monate post op. an Recidiv gestorben, 2 sind 1 bezw. 2 Jahre post op. recidivfrei — in dem 4. wurde der vaginale Kaiserschnitt mit anschliessender Totalexstirpation vorgenommen. Das Kind wurde in 12 Min. lebend entwickelt, die Mutter ging 1 Woche post. op. im Kollaps zu Grunde. Auf Grund dieses Falles und einer Zusammenstellung von 28 weiteren vaginalen Kaiserschnitten gelangt O. zu einer warmen Empfehlung desselben in allen Fällen von circumscripten Portio- oder beginnenden Cervixcarcinomen und zwar empfiehlt er für die Operation die alleinige Spaltung der vorderen Uteruswand in der Mehrzahl der Fälle, für die Entwickelung des Kindes die Wendung und Extraktion. In fortgeschrittenen Fällen von Carcinom, namentlich bei ausgedehnterem Cervixcarcinom, gibt er der abdominalen Operation den Vorzug.

A. Pinkuss (Berlin).

49) **von Herff,** Vaginale oder totale Uterusexstirpation bei Uteruscarcinom. Korrespondenzblatt für Schweizer Aerzte, 1904, No. 2 u. 3.

Verf. operiert günstige Fälle, d. h. solche, bei denen die Neubildung bei mässiger Ausdehnung nicht die Grenzen des Uterus überschritten hat, besonders beginnende Portiocarcinome, im allgemeinen vaginal, und zwar möglichst nach Schuchardt.

Dagegen könnten bei weiter vorgeschrittenen Fällen, insbesondere bei den Collumcarcinomen mit beschränktem Ergriffensein des Becken-

bindegewebes oder der Scheide die Vorteile der abdominalen Operation: Möglichkeit einer ausgedehnten Ausräumung des Beckenzellengewebes Entfernung erkrankter Drüsen, bequemere Freilegung der Ureteren, so sehr ins Gewicht fallen, dass trotz der grösseren Gefahren ein grösserer Prozentsatz Dauerheilungen möglicherweise erwartet werden könne.

Die letzte Gruppe der Fälle, nämlich die der weit vorgeschrittenen Collumcarcinome, ist im allgemeinen palliativ zu behandeln.

v. H. verwirft also, zur Zeit wenigstens prinzipielles abdominales Operieren aller Uteruskrebse.

Schliesslich weist Verf. darauf hin, dass die eigentliche Zukunft der chirurgischen Behandlung des Uteruskrebses vor allem in Eingriffen liege, die in einem möglichst frühen Stadium der Erkrankung ausgeführt würden. Die Besserung der Gesamtheilung ruhe daher weniger in der Hand des Operateurs, als vielmehr in den Händen der Hausärzte. C. Gutmann (Strassburg i. E.).

50) **Lejars, F.,** Utilité et limites de l'action chirurgicale dans le cancer. La Semaine médicale, Année 23, No. 50, 16. XII. 1903.

Kurze Abhandlung über die Berechtigung des chirurgischen Eingriffes beim Krebs. Model (Strassburg i. E.).

51) **Winter, Georg** (Königsberg), Die Bekämpfung des Uteruskrebses. Stuttgart (Enke) 1904, 76 Seiten.

Unter allgemeinem Beifall veröffentlichte Winter auf dem vorjährigen Gynäkologenkongress in Würzburg ein System der Bekämpfung des Uteruskrebses. In vorliegender Schrift sind die von ihm angewandten Mittel und Wege genau geschildert. Trotzdem nur ein beschränktes gynäkologisches Gebiet berührt wird, haben die Ausführungen doch eine allgemeine Bedeutung. Der vorgeschlagene Plan zur Bekämpfung des Uteruskrebses ist so einfach und klar, dass er mit Recht den Anspruch erheben kann, vorbildlich zu werden für die Bekämpfung des Carcinoms überhaupt.

Winter geht von der bekannten, von ihm näher begründeten Tatsache aus, dass nur ein ganz geringer Bruchteil aller Krebskranken durch die Operation dauernd geheilt wird, die meisten Frauen kommen zu spät. Die Nachforschungen Winters nach den Ursachen ergeben, dass hauptsächlich 4 Monate in Betracht kommen: 1) die mangelhafte Sachkenntnis und Sorglosigkeit der Hausärzte; 2) die Gewissenlosigkeit der Hebammen; 3) das Treiben der Kurpfuscher; 4) das verkehrte Verhalten der Frauen selbst.

Die Hauptrolle in der ersten Beratung spielen die Hausärzte, zwischen 59 Proz. und 76 Proz. der Krebskranken wandten sich zunächst an sie. Die Nachforschungen ergaben, dass manche von den Aerzten (bis 32 Proz.) trotz der Krebssymptome die Frauen zunächst überhaupt nicht innerlich untersuchten, sondern ohne Untersuchung irgendwelche Verordnung trafen; Winter stellt daher mit Recht

die Forderung auf, bei geringstem Verdacht auf Uteruscarcinom eine genaue gynäkologische Exploration und zwar sofort vorzunehmen. In Fällen, in denen die Untersuchung den Krebs nicht erkennen lässt, soll der Arzt unverzüglich eine Probeexcision aus der Portio, resp., wenn es sich um verdächtige Uterusblutungen handelt, eine Probeausschabung machen und das gewonnene Material einem Institut oder einem geübten Spezialisten zusenden.

Um die Aerzte Ostpreussens zu belehren und sie gemeinsam zur Bekämpfung des Uteruskrebses zu veranlassen, versandte Winter mit einem Briefe eine kleine Broschüre an sämtliche Kollegen dieser Provinz. In der Schrift wird zunächst die Wichtigkeit der frühzeitigen Erkennung des Leidens betont, sodann werden die Krebssymptome und die Notwendigkeit der inneren Untersuchung besprochen. Weiter wird auf die Diagnose eingegangen und dabei genau die Technik der Probeexzision und Probeausschabung erörtert, endlich wird gefordert, sofort nach Erkennung des Leidens die Kranken an den Operateur zu überweisen. Diese Broschüre wurde allgemein dankbar an- und aufgenommen.

Die Hebammen werden nicht selten zuerst von unterleibskranken Frauen befragt, nach Winters Untersuchungen in ca 11—17 Proz. Die meisten dieser Hebammen vertrösten zunächst die Frauen mit gleichgültigen Mitteln. Um diese Fahrlässigkeit zu unterdrücken, ist eine Belehrung der Hebammen über die Krebssymptome notwendig. Dagegen ist W. der Ansicht, dass die Hebammen nicht untersuchen sollen, weil sie Geschwülste im Beginn nicht erkennen. Durch Vermittelung der Kreisärzte wurden an alle Hebammen Ostpreussens Flugblätter versandt, in denen ihnen in leicht fasslicher und prägnanter Form auseinandergesetzt wird, wie viel Gutes sie durch richtiges, wieviel Unheil sie durch verkehrtes Verhalten bei unterleibskranken Frauen hervorrufen können.

Den wichtigsten Schritt zur Ausrottung des Krebses müssen die Kranken selbst tun. An der Hand einer Statistik wird gezeigt, dass etwa 87 Proz. der Krebskranken mehr Zeit als nötig ist, verstreichen liessen, bevor sie ärztliche Hilfe suchten. Unkenntnis der Gefahr, Gleichgültigkeit gegen ihren Körper, falsches Schamgefühl hält die meisten von rechtzeitiger ärztlicher Untersuchung zurück. Um die Frauen zu belehren und sie zu veranlassen, bei unregelmässigen Blutungen etc. sich sofort an den Arzt zu wenden, veröffentlichte Winter im Anfange 1903 in allen gelesenen Zeitungen „Ein Mahnwort an die Frauenwelt“: „Ueber die Gefahren des Unterleibskrebses“. In demselben werden die Symptome und die Bedeutung des Leidens an der Hand von Zahlen klar geschildert, eindringlich wird vor unsachgemässem Rat (Kurpfuscher, Hebammen) gewarnt, die Kranken werden aufgefordert, unverzüglich ärztlichen Rat in Anspruch zu nehmen.

Der Erfolg des Artikels war, wie vorauszusehen, ein gewaltiger, zahlreiche Frauen eilten zum Arzt, bei einigen konnte ganz beginnender Krebs, wie er sonst fast niemals zur Beobachtung kommt, festgestellt

werden. Das Bedenken, das Verf. vor der Veröffentlichung hatte: es möchte „Krebsangst“ und dadurch schwere nervöse Erscheinungen erzeugt werden, erwies sich als irrig, nur eine Frau litt einige Wochen an eingebildeter Krankheit.

Auch jetzt ist W. der Ueberzeugung, dass die breite Oeffentlichkeit mit Schonung des Schamgefühls nur Segen stiften kann. „Wir sind dazu verpflichtet, durch entsprechende Belehrung dem Publikum die Möglichkeit zu geben, sich vor dem Tode zu schützen“.

Indem W. nun nochmals den minimalen Wert auch der eingreifendsten Operationen an der Hand der Statistik zeigt, fordert er die Direktoren der Universitätskliniken (Chirurgen und Gynäkologen) auf, einen wohlorganisierten Kampf gegen das Carcinom zu beginnen.

Die Hauptpunkte des Planes sind:

1) statistische Feststellung der Carcinome in den verschiedenen Provinzen;
2) Belehrung der Aerzte in geeigneten Broschüren;
3) Belehrung aller Hebammen durch Flugblätter;
4) Belehrung der Frauenwelt durch geeignete Zeitungsartikel;
5) Kampf gegen das Kurpfuschertum.

Diese kurze Inhaltsangabe möge genügen zu zeigen, zu einer wie bedeutenden Aufgabe Winter hier auffordert. Der Kampf gegen den Krebs soll praktisch auf der ganzen Linie geführt werden, alle kleinlichen Rücksichten werden beiseite gesetzt, um ein grosses Ziel zu erreichen. Koblanck (Berlin).

52) **Winter, G.** (Königsberg), Der Erfolg der „Bekämpfung des Uteruskrebses“ in Ostpreussen. Centralbl. f. Gynäkol., 1904, No. 14.

In einem kurzen Aufsatze veröffentlicht W. zahlenmässig den Erfolg, den seine Bemühungen, den Uteruskrebs möglichst frühzeitig zur Operation zu bringen, in einem Jahre (1903) gehabt haben. Der Appell an die Aerzte, genau zu explorieren und eventuell Material zur mikroskopischen Untersuchung einem Institute einzusenden, ist auf sehr fruchtbaren Boden gefallen, kein Arzt vernachlässigte bei Krebssymptomen die innere Untersuchung, 39mal öfter als im Vorjahre wurden Stückchen zur mikroskopischen Diagnose geschickt. Die an die Hebammen gerichtete Aufforderung, jede krebsverdächtige Frau sofort an einen Arzt zu weisen, ist von fast allen ganz korrekt ausgeführt worden. Das durch die Zeitungen aufgeklärte Publikum hat sich viel frühzeitiger an die Aerzte gewandt, innerhalb des ersten Vierteljahres nach Auftreten von Störungen holten sich jetzt 57 Proz. Rat gegen 32 Proz. in den früheren Jahren. Durch die Aufmerksamkeit der Aerzte, der Hebammen, des Publikums ist die Operabilität des Uteruscarcinoms in Ostpreussen von 62 Proz. auf 74 Proz. gestiegen.

Mit diesem Erfolge will sich W. jedoch nicht begnügen, er sucht nach weiteren Mitteln, um eine möglichst frühzeitige Operation zu erreichen. Koblanck (Berlin).

53) **Flaischlen, N.,** Zur Dauerheilung des Uteruscarcinoms. Centralbl. f. Gyn., 1903, No. 52.

Verf. ist, gestützt auf langjährige Erfahrungen und gute Resultate, ein hervorragender Verteidiger des vaginalen Exstirpationsverfahrens bei Uteruscarcinom, im Gegensatz zu dem abdominalen. Nicht theoretisch, sondern praktisch, durch die statistische Berechnung der Resultate, muss die Frage, welcher Methode der Vorzug gebührt, gelöst werden.

Er hebt die Gründe hervor, welche der Verallgemeinerung der abdominalen Radikaloperation auch in Zukunft grosse Schwierigkeiten bieten werden; die Kardinalfrage, ob die durch das Uteruscarcinom infizierten Lymphdrüsen auch alle abdominal sicher zu entfernen sind, verneint er in Uebereinstimmung mit Olshausen, Zweifel, Hofmeier, Krönig, Schuchardt, Jordan u. a. Die Sterblichkeit der auf abdominalem Wege operierten Patienten bleibt trotz der guten Resultate von Wertheim und Rosthorn doch noch eine sehr hohe und „wir sind nicht dazu da, Statistik zu machen, sondern möglichst vielen Kranken das Leben zu erhalten; so dürfen wir noch nicht die weit gefährlichere Abdominaloperation machen in Fällen, wo die vaginale Operation schon fast lebenssicher ist und mit grosser Wahrscheinlichkeit auch die Kranke radikal heilt (Olshausen)". Von 48 Frauen starben infolge der Operation 4. Am Recidiv erkrankten 24. 20 Operierte blieben vom Recidiv verschont. Von diesen sind dauernd geheilt und heute noch am Leben 17 Patienten, und zwar nach einem Zeitraum von $7—18^1/_2$ Jahren p. op. 3 Operierte starben nach mehrjähriger Gesundheit an interkurrenten Krankheiten. Es wurden alle Fälle, die nur einigermassen operabel erschienen, operiert. Von den 4 Todesfällen betreffen 2 Patienten, welche zu einer Zeit an Infektion starben, in der die vaginale Totalexstirpation noch in dem Anfang ihrer Entwickelung sich befand. Von den 17 dauernd geheilten Patienten sind 12 über 10 Jahre, 9 Operierte über 13 Jahre gesund geblieben. Von den am Recidiv erkrankten Frauen starben 16 in den ersten 2 Jahren, 3 im Laufe des 3. Jahres und 5 blieben 4—5 Jahre nach der Operation gesund und wurden dann erst vom Recidiv befallen. Dieses gewiss einwandfreie Resultat berechtigt den Verf. zu der Behauptung, dass der Gebärmutterkrebs ein unbedingt heilbares Leiden ist; aber nur in der frühzeitigen Erkennung des Carcinoms liegt der Haupterfolg für die operative Behandlung.

Der Prozentsatz der Dauerheilungen (über 5 Jahre) ist nach Winter 33 Proz., nach Zweifel 35,6 Proz., nach Verf. über 40 Proz.

A. Pinkuss (Berlin).

54) **Exner, A.,** Ueber die Behandlung von Oesophaguscarcinomen mit Radiumstrahlen. Wiener klinische Wochenschrift, 1904, No. 4.

Verf. benützte zur Behandlung von 3 Oesophaguskrebsen ein

Oesophagusbougie (No. 16), dem am unteren Ende eine das Radium enthaltende, cylindrisch geformte Hartgummikapsel fest angeschraubt werden konnte. In allen Fällen konnte Verf. eine Erweiterung der Stenose beobachten, obwohl nur diese eine Sorte verwendet wurde. Verf. bezieht diese Erweiterung auf einen unter dem Einfluss des Radiums sich entwickelnden Zerfall des Krebses. Der günstige Einfluss zeigte sich am deutlichsten darin, dass in allen Fällen die Stenose weiter wurde, wenn auch mindestens eine Woche lang jede Bougierung unterblieben war. C. Gutmann (Strassburg i. E.).

55) **Exner, A.,** Ueber die Art der Rückbildung von Carcinommetastasen unter der Einwirkung der Radiumstrahlen. Wiener klin. Wochenschrift, 1904, No. 7.

Die histologische Untersuchung von Mammacarcinommetastasen, die in verschiedenen Intervallen nach einmaliger Bestrahlung exzidiert wurden, zeigt, „dass eine halbstündige Bestrahlung genügt, um in der Cutis gelegene Carcinomknoten zum Verschwinden zu bringen". „Diese Rückbildung ist nach 5 Wochen fast vollendet".

Verf. weist an der Hand der Litteratur auf die vielfache Aehnlichkeit in der Wirkung der Röntgen- und Radiumstrahlen hin.

Als die auffallendste Erscheinung nach der Bestrahlung mit Radiumstrahlen sieht E. an die Neubildung von Bindegewebe bereits eine Woche nach der Bestrahlung, während an den Carcinomzellen zu dieser Zeit noch keine merklichen Veränderungen zu sehen sind. Diese, bestehend in Vakuolenbildung, sind erst 14 Tage nach der Bestrahlung sichtbar.

Verf. kommt zu der Vorstellung, dass durch das rasch wachsende Bindegewebe der Carcinomknoten in zahlreiche kleine Zellgruppen zersprengt wird, die immer wieder geteilt werden und schliesslich zu Grunde gehen. „Eines lässt sich mit Sicherheit sagen, das physiologische Wachstumsverhältnis zwischen Carcinomzellen einerseits und Bindegewebe andererseits ist gestört, so dass nunmehr die Proliferationsfähigkeit des Bindegewebes die des Carcinoms übertrifft." „Ob die bestrahlten Carcinomzellen eine primäre Schädigung erleiden, muss dahingestellt bleiben". C. Gutmann (Strassburg i. E.).

56) **von Mikulicz, J.** und **Fittig, O.,** Ueber einen mit Röntgenstrahlen erfolgreich behandelten Fall von Brustdrüsenkrebs. Beiträge zur klinischen Chirurgie, No. 37.

Die nicht blutigen Behandlungsmethoden des Carcinoms sind bisher alle (soweit bekannt) einfach wahllos zerstörend, brennend oder ätzend, die Röntgenstrahlen aber elektiv auf das Tumorgewebe wirkend. Die Geschichte dieser Therapie begann nach von M. damit, dass man bei Leuten, deren Haut der Bestrahlung aus anderen Gründen längere Zeit ausgesetzt war, lokalen Haarausfall und Hautentzündungen bis zur Ulzeration beobachtet hatte.

Daraufhin wandte man die Bestrahlung gegen Hautkrankheiten und gegen Kankroide an, dann auch gegen inoparable Tumoren, gleichzeitig untersuchte man experimentell die Art der Wirkung der Röntgenstrahlen aufs Gewebe.

v. M. glaubt zum erstenmal ein Carcinom, das kein Konkroid war, durch Bestrahlung geheilt zu haben:

52-jähriger Mann; seit etwa 2 Jahren bestehender Tumor in der Mammagegend, jetzt ulzeriert, 4:7 cm gross, mit der Muskulatur unverschieblich verwachsen, reichlich 1 cm tief eindringend; in beiden Achselhöhlen vergrösserte Drüsen.

Die Achseldrüsen beiderseits exstirpiert, mikroskopisch ausgedehnt carcinomatös. Dabei auch vom Tumor ein Randstück exzidiert: mikroskopisch Carcinoma mammae simplex (nach der Abbildung des mikroskopischen Präparates kann man sich des Gedankens nicht erwehren, dass es sich um ein tiefgreifendes Hautcarcinom gehandelt haben könnte).

Nach 6 Sitzungen wird Patient mit wesentlich verkleinertem Geschwür entlassen, $2^1/_2$ Monate später stellte er sich „geheilt“ vor.

Da die Experimente von Scholtz ergeben haben, dass die Röntgenstrahlen elektiv auf die Zellen, besonders des Epithels, abtötend einwirken, empfiehlt v. M. für die Carcinombestrahlung die schonende, nur das Epithel vernichtende Dosierung, statt der gewöhnlich geübten ulzerierenden. Was man bei letzteren an Schnelligkeit der Zerstörung gewinnt, geht durch Langsamkeit der Heilung verloren. Für die Röntgenstrahlenbehandlung in Betracht kommen: 1) langsam wachsende Carcinome, bei denen durch Aufschub der Operation keine Gefahr entsteht und 2) inoperable Carcinome. Bei letzteren rät v. M., dem Vorschlag Becks folgend, zuerst soviel wie möglich mit dem Messer zu entfernen, damit die Strahlen die Reste des Tumors besser erreichen können.

v. M.s theoretische Erwägungen über die mangelnde Tiefenwirkung der Röntgenstrahlen sind inzwischen überholt (vergl. Perthes, Chir. Kongr. 1903).

Drei von v. M. mit schonender Dosierung geheilte Kankroide des Gesichts werden kurz angeführt. Milner (Berlin).

57) **Romkes, P. C.,** Tierexperimente zur Gewinnung eines carcinolytischen Serums. Groningen 1903.

Romkes fängt seine Inauguraldissertation mit einer langen Uebersicht über die Hämolysine, Agglutinine, Cytotoxine und Präzipitine an. Ihre Bedeutung wird im allgemeinen beschrieben, und die wichtigen Punkte bis zur heutigen Zeit dargelegt. Weil es nun klar ist, dass ein für normales Gewebe cytotoxisches Serum hergestellt werden kann, so versuchte Romkes ein solches für pathologisches Gewebe, Carcinom, zu bereiten.

Er injizierte Kaninchen ein steriles Extrakt von bei der Operation gewonnenem Krebsmaterial. Sekundär von Bakterien infiziertes Ge-

webe wurde beseitigt. Eine spezifische Reaktion des Serums von in dieser Weise vorbehandelten Tieren nachzuweisen, hat grosse Schwierigkeiten. Es konnte nur durch Proben in vitro geschehen. Er versuchte darum, die spezifischen Präzipitine und carcinolytischen Eigenschaften im Reagenzglas zu erzeugen.

Die Präzipitine fand er, wenn er Serum von mit einer Carcinomemulsion vorbehandelten Tieren mit einem Carcinomextrakt mischte. Normale Sera zeigten das nie. Ebenso sah er ein Präzipitat entstehen, wenn dieses obengenannte Immunserum gemischt mit einer vom Menschen stammenden eiweissreichen Flüssigkeit 24 Stunden im Brutschrank stand. Dass die Carcinomimpfung hieran einen spezifischen Anteil hat, suchte er dadurch zu beweisen, dass er vor der Mischung dem Immunserum so viel normales menschliches Serum zufügte, dass der Einfluss des Serums als solches auszuschliessen war. Gelungen ist das aber nicht. Wohl konnte er umgekehrt alle normalen Präzipitine aus dem Serum von Krebskranken durch ein Serum von mit normalmenschlichen Serum vorbehandelten Tieren präzipitieren, aber dann war es nicht mehr möglich mit einem Krebsimmunserum einen Niederschlag zu erhalten.

Endlich konnte er, nachdem er in dem Extrakte von Carcinom durch normales Immunserum alle Präzipitate präzipitiert hatte, mit Carcinomimmunserum noch eine Trübung bekommen.

Als er Carcinomzellen mit dem Serum von einem, mit normalem menschlichen Serum vorbehandelten Kaninchen mischte, wurde das Gewebe nicht so stark destruiert, als wenn er Serum von mit menschlichem Carcinom vorbehandelten Tieren nahm. Hierdurch glaubt Romkes die carcinolytische Wirkung seiner Sera bewiesen zu haben. Einen kurzen Auszug der in dieser Dissertation enthaltenen Gedanken hat Dr. Romkes zusammen mit Professor K. F. Wenkebach aus Groningen, unter dessen Leitung er arbeitete, in der Nederlandsch Tijdschrift voor Geneeskunde, No. 25, 1903, 2, veröffentlicht. L. Polak Daniels (Haag).

58) **Brignoles, Roux de,** Quelques observations de l'ulcérations cancéreuses traitées par l'acide arsénieux. Gazette médicale de Paris, No. 47, 21. XI. 1903.

Verf. hat bei zwei verschiedenen Arten von Krebs die Behandlung mit arseniger Säure angewandt. Erstens bei rezidivierenden Mammakrebsen zweitens bei ausgedehnten Gesichtskankroiden. Besonders bemerkenswert sind die beiden unter die 1. Kategorie gehörigen Fälle, wo es sich um richtige epitheliale Krebse handelte, die zuerst durch Operation beseitigt, und deren nach 8—10 Monaten auftretende Rezidive durch arsenige Säure geheilt wurden und zwar anscheinend dauernd.

Verf. benutzt stets die von Cerny (Prag) angegebene Anwendungsweise mit nur geringer Aenderung der Konzentration der Lösung. Model (Strassburg i. E.)

59) **Masing, E.,** Zur Anwendung der Lumbalpunktion bei Hirntumoren. Petersburger Medizinische Wochenschrift, 1904, No. 1.

Verf. weist auf Grund eines einschlägigen Falles auf die therapeutische Wertlosigkeit und die Gefährlichkeit der Lumbalpunktion bei Hirntumor hin. C. Gutmann (Strassburg i. E.).

Uebersicht über wissenschaftliche Arbeiten betr. Krebsleiden, welche im Buchhandel erschienen oder in Fachzeitschriften veröffentlicht sind,

folgt in nächster Nummer.

Vermischtes.

In der letzten Sitzung des Komitees für Krebsforschung wurden die Herren Geheimer Medizinalrat Dr. A. Baer-Berlin, Dr. Werner-Heidelberg, Prof. Dr. Winter-Königsberg zu **Mitgliedern des Komitees** gewählt.

Die Bildung von **Landeskomitees für Krebsforschung** ist in verschiedenen Bundesstaaten in die Wege geleitet.

Die Errichtung eines **Institutes für Krebsforschung** in **Heidelberg** durch private Stiftung steht bevor.

Die Herren Kollegen werden um gefällige Einsendung von Sonderabdrücken von Arbeiten sowie von Monographien über die Krebskrankheit gebeten, deren Anzeige bezw. Besprechung in dieser Zeitschrift erfolgen wird.

Frommannsche Buchdruckerei (Hermann Pohle) in Jena. — 2682.

eitschrift für Krebsforschung.

In Verbindung mit dem Klinischen Jahrbuch.

Im Auftrage des

Komitees für Krebsforschung

herausgegeben von

E. v. Leyden, Geh. Med.-Rat u. Prof.
Dr. **P. Ehrlich,** Geh. Med.-Rat u. Prof.
Dr. **M. Kirchner,** Geh. Ober-Med.-Rat u. Prof.
Dr. **E. Wutzdorff,** Geh. Reg.-Rat u. Direktor

Redigiert von

Prof. Dr. **v. Hansemann,** Berlin.
Prof. Dr. **George Meyer,** Berlin.

Erster Band.

Mit 6 Tafeln, 3 Skizzen, 5 Plänen, 6 Tabellen
und 8 Abbildungen im Text.

Jena
Verlag von Gustav Fischer
1904.

Uebersetzungsrecht vorbehalten.

Inhaltsverzeichnis.

Erster Band. Heft 1—5.

Seite

I. Originalien.

Zur Einführung 1

Aus der Abteilung für Krebsforschung an der I. mediz. Klinik der Kgl. Charité zu Berlin, Direktor: Geh. Med.-Rat Prof. Dr. E. v. Leyden:

Dr. A. Braunstein-Charkow: Ueber den Nachweis des Urobilins und seine Ausscheidung bei Carcinom 15

Dr. L. Michaelis-Berlin: Mikroskopische Untersuchungen über die Taubenpocke 105

Dr. A. Braunstein-Charkow: Beobachtungen über die Ausscheidung der Chloride, der Phosphorsäure, des Stickstoffes und Ammoniaks bei Carcinom 199

Aus dem allgemeinen städtischen Krankenhause in Mannheim, Direktor: Med.-Rat Dr. Stehberger:

Dr. A. Hofmann-Freiburg i. Br.: Ueber einen Fall von primärem Nierencarcinom 321

Aus dem Kgl. preussischen Institut für experimentelle Therapie in Frankfurt a. M. (Abteilung für Krebsforschung), Direktor: Geh. Med.-Rat Prof. Dr. P. Ehrlich:

Dr. Anton Sticker: Transplantables Lymphosarkom des Hundes . . 413

Aus dem Pathologischen Institut des Krankenhauses am Urban zu Berlin, Vorsteher: Prof. Dr. C. Benda:

Dr. S. Watsuji-Kioto: Beiträge zur Kenntnis des primären Hornkrebses der Lunge 445

Prof. Dr. Gaylord-Buffalo: Ueber die Bedeutung der Plimmerschen (bezw. Sjöbringschen) Körperchen und die durch menschliches Material erzeugte Krebswucherung bei Tieren 93

Prof. C. Posner-Berlin: Der Urogenitalkrebs in seiner Bedeutung für das Krebsproblem 4

Dr. H. Leyden-Berlin: Bericht über die am 1. September 1902 in Spanien veranstaltete Krebssammelforschung 41

Prof. Dr. L. Aschoff-Göttingen: Notizen über den gegenwärtigen Stand der Krebsforschung in London und Paris 112

Dr. W. R. Hoeber-Augsburg: Neubildung und Boden. (Untersucht an den Sterbefällen der Stadt Augsburg) 173

Prof. Dr. v. Hansemann-Berlin: Das gleichzeitige Vorkommen verschiedenartiger Geschwülste bei derselben Person 183

Dr. E. Lindemann-Berlin: Ueber Krebsstatistik auf Helgoland . . . 225

Dr. A. Wolff-Marklissa: Ein Beitrag zur Krebsstatistik 233

Seite

Dr. K. Scherk-Homburg: Ein Vorschlag zur Erforschung der Aetiologie des Carcinoms 239
Geh. Med.-Rat Prof. Dr. E. v. Leyden-Berlin: Weitere Untersuchungen zur Frage der Krebsparasiten 293
Dr. M. Simmonds-Hamburg: An welchen Komplikationen sterben Krebskranke? 315
Geh. Med.-Rat Prof. Dr. J. Orth-Berlin: Ueber Heilungsvorgänge an Epitheliomen nebst allgemeinen Bemerkungen über Epitheliome . . . 399

II. Berichte über Versammlungen, Kongresse, aus Instituten und Krankenanstalten.

Eröffnung der Abteilung für Krebsforschung an der I. medizinischen Klinik der Kgl. Charité zu Berlin, 8. Juni 1903 73
Vom 32. Kongress der Deutschen Gesellsch. für Chirurgie, Berlin 3.—6. Juni 1903 79
Das ungarische Komitee für Krebsforschung (1. Sitzung 17. April 1903) . 125
Aus den Verhandlungen der Gesellschaft für Geburtshilfe und Gynäkologie zu Berlin 126, 333
Aus den Verhandlungen der 10. Versammlung der Deutschen Gesellschaft für Gynäkologie in Würzburg, Juni 1903 128
Von der Kasseler Naturforscherversammlung 1903 243
Mitteilungen aus Finsens Medicinske Lysinstitut in Kopenhagen 1903 . 333
Zur Eröffnung des Krankenhauses für Krebskranke an der Universität zu Moskau, 18. November 1903 334
Aus den Sitzungsberichten der mediz.-naturwiss. Sekt. des Esdelyi Muzeum Egylet, Kolozsvár 1903 463
Vom 33. Kongress der Deutschen Gesellschaft für Chirurgie, 1904 . . . 463

III. Referate.

Dadelszen, E. J. Registrar-General, The New Zealand Official Year-book 1901. Prepared under instructions from the Right Honourable R. J. Seddon, P. C., Premier 81
Sandberg, O., Studier om kräftan. I. (Krebsstudien) 82
Brand, A., M. D., C. M., The Exogenesis of Cancer 82
Israel, O., Zur Aetiologie und Biologie der Geschwülste 83
de Bovis, R., Du rôle des principaux facteurs accessoires dans l'étiologie du cancer 83
Stierlin, C., Ueber einen Fall von Humerussarkom und Humerusfraktur 84
Gallina, Ein Fall von multiplem Endotheliom der Lymphdrüsen und Lymphbahnen 85
Coelho, S., O tratamento do cancro do utero. (Die Behandlung des Gebärmutterkrebses) 85
Archer e Silva, Raios de Roentgen como processo therapeutico. (Röntgenstrahlen in therapeutischer Hinsicht) 86
Silva, L., Succo anti-canceroso de Bra 86
Beck, C., Beiträge zur Behandlung der Hautkrebse nach der Methode von Cerny-Truneček 86
Brzezinski, J., Le chancre des arbres, ses causes et ses symptômes . 131
Klug, O., Der Hausschwamm ein pathogener Parasit des menschlichen und tierischen Organismus, speziell seine Eigenschaft als Erreger von Krebsgeschwülsten 132
Aderhold, R., und Goethe, R., Der Krebs der Obstbäume und seine Behandlung 133
Keding, Die Parasitentheorie der Geschwulstentstehung im Vergleiche zu den tatsächlichen Erfahrungen über multiple Primärtumoren . . . 133
Jensen, C., Experimentelle Untersuchungen über Krebs bei Mäusen . . 134

Seite

Spirlas, Ueber Verdauungsvakuolen und ihre Beziehungen zu den Foà-Plimmerschen Krebsparasiten 138
Marchetti und Filippi, Ueber das Reduktionsvermögen der Geschwülste 138
Micheli, F., und Donati, M., Ueber die hämolytischen Eigenschaften der Extrakte von Organen und von bösartigen Geschwülsten . . . 139
Hertwig, R., Die Protozoen und die Zelltheorie 140
Steinhaus, H., Ueber Chorionepitheliom beim Manne 141
Dibbelt, Ueber Hyperplasie, Adenom und Primärkrebs der Leber . . 142
Maly, Zur Histologie der Tumoren in der Zungenbeingegend 142
Sakata, K., Ueber die Lymphgefässe des Oesophagus und über seine regionären Lymphdrüsen mit Berücksichtigung der Verbreitung des Carcinoms 142
Loeb, L., Ueber Transplantation von Tumoren 143
Meyer, R., Ueber adenomatöse Schleimhautwucherung in der Uterus- und Tubenwand 143
Pólya, E., und von Navratil, D., Untersuchung über die Lymphbahnen des Wurmfortsatzes und des Magens 143
Rahts, Ergebnisse der Todesursachen-Statistik 145
Prinzing, Die Krebssterblichkeit in Württemberg 146
Special-Report on Cancer in Ireland 147
Hoffmann, F., Die Sterblichkeit an Krebs. (Uebersetzung aus „Quarterly Publications of the American Statistical Association“, December 1902) 148
Robertson, A., Die örtliche Verbreitung der Krebskrankheit in Schottland 150
Templemann, Ch., Ueber Krebssterblichkeit 150
de Graag, K., Ueber Strumae mit Metastasen 151
Oderfeld und Steinhaus, Ueber Metastasen von normalen Schilddrüsengeweben 151
de Graag, K., Ueber Strumen mit Knochenmetastasen 152
Hollós, J., Metastatisches Sarkom des Schädelgrundes nach primärem Magensarkom mit Empyem des Sinus frontalis 152
Baumgarten, E., Ein Fall von maligner Geschwulst der Nasenrachenhöhle 153
Hinsberg, V., Beitrag zur Frage des Ueberganges gutartiger Kehlkopfgeschwülste in bösartige 153
Neufeld, L., Zur Semiotik der tiefsitzenden Pharynxcarcinome . . . 154
Bregmann und Steinhaus, Lymphosarkom des Mittelfells mit Uebergang in den Rückgratskanal 154
Harbitz, F., Primärer Krebs in einer Lunge mit bronchiektatischen Kavernen, — eigentümliche Metastasen ins Gehirn und in das Knochensystem 154
Gallenga, P., Ueber die Diagnose des epi- und hypocardialen Sitzes des Krebses der Cardia 154
Borelius, J., En serie af 12 pylorusresektioner för kancer 155
Adlercreutz, C., Cancer coli ascend. Exstirpation och implantation af ileum i colon transversum 155
Lorentowicz, L., Beitrag zur Lehre von der Struma suprarenalis aberrata s. Hypernephroma renis 156
Kapsammer, G., Ein Beitrag zur Klinik der Prostatatumoren 156
—, Lymphosarkoma bulbi urethrae von einer gonorrhoischen Striktur ausgehend 156
Koslowski, B., Ein Fall von wahrem Nabeladenom 157
Morestin, H., Deux cancers distincts sur le même sein. Epithélioma du mamelon et épithélioma glandulaire de la mamelle 157
Planteau et Cochez, A., Un cas de cancer primitif juxtahépatique des canaux biliaires 157
Léon, I., Les tumeurs du rein chez l'adulte et chez l'enfant 157
Niedzielski, K., Das Sarkom der Brustdrüse 157
Boerma, M., Ein Fall von Chorio-epithelioma malignum 158

Seite

Morton, Ch., A case of abdominal nephrectomy for renal sarcoma in a young child 158
Webb, J., Malignant tumor of the kidney in childhood 159
Reimann, Melanotisches Carcinom der Nebenniere bei einem 3 Monate alten Säugling 159
Bossowski, A., Ueber die primären Sarkome der Leber 159
Schlesinger, E., Zur Kasuistik des Lebercarcinoms im Kindesalter . . 160
Haushalter, Polyurie et tumeur cérébrale chez un enfant 160
v. Franqué, Zur chirurgischen Behandlung des Uteruskrebses . . . 161
Kallmorgen, Vaginaler Kaiserschnitt im 8. Schwangerschaftsmonat bei Portiocarcinom 161
Weber, F., Ueber den vaginalen Kaiserschnitt bei mit Portiocarcinom komplizierter Schwangerschaft 161
Glockner, A., Die Enderfolge der Uterusexstirpation beim Gebärmutterkrebs 161
Schroeder, E., Vaginale Uterusexstirpation im 6. Schwangerschaftsmonat wegen Carcinoms 162
Krönig, Die doppelseitigé Unterbindung der Aa. hypogastrica und ovarica zur palliativen Behandlung des Uteruscarcinoms 163
Graefe, M., Ein Fall von primärem Tubencarcinom 163
Rossa, Komplikation der Schwangerschaft und Geburt mit Mastdarmkrebs 163
Glockner, A., Ueber Uteruscarcinom und Schwangerschaft mit besonderer Berücksichtigung der Dauerresultate der operativen Behandlung . . 164
Kerr, M., Ein Fall von Schwangerschaft bei Uteruscarcinom. (Kaiserschnitt, Porro-Operation) 164
Rovighi, Krebs und Malaria 165
Powell, M., Behandlung inoperabler Carcinome mit Formalin 165
Mohr, H., Die Prophylaxe des Carcinoms, ein Ueberblick über den augenblicklichen Stand der Frage 165
Seeligmann, L., Mitteilungen über Studien zur Erforschung und Heilung des Krebses beim Menschen 166
Kelling, G., Zur Aetiologie der bösartigen Geschwülste 248
Sata (Osaka), Ueber die Krebsätiologie 249
Muskens, Vortrag im medizinischen Verein Utrecht (Februar 1903) . . 249
Gaylord, On the Evidence of nuclear Division in certain Cell Inclusions in cancerous Epithelium 249
Mohr, H., Zur Bedeutung der Schüllerschen Krebsparasiten 250
Hellendall, H., Ueber Impfcarcinome am Genitaltraktus 250
Olshausen, Impfmetastasen der Carcinome 251
Brieger, L., Impfmetastasen der Carcinome 251
Stein, A., Beiträge zur Kenntnis der Entstehung des Gebärmutterkrebses 251
Vassmer, Beitrag zur Anatomie und Aetiologie der tubaren Eiinsertion nebst Mitteilung eines Falles von vaginaler Chorionepitheliommetastase bei Tubenschwangerschaft 252
Fleischmann, Ueber eine seltene, vom Typus abweichende Form des Chorionepithelioms mit ungewöhnlichem Verlaufe 252
Bennecke, Der zentrale Cervixknoten und seine Beziehungen zum Epithel und Endothel 253
Aronsohn, E., Beziehungen zwischen Krebs und Tuberkulose 254
Oestreicher, K., Ein Beitrag zum Carcinomdiabetes 254
Buxton, B., Enzymes in Tumours 254
Donati, M., Die Widerstandskraft der roten Blutkörperchen bei den mit bösartigen Geschwülsten behafteten Individuen 254
Bessy, S., Ueber das Vorhandensein von spezifischen Präcipitinen im Blutserum der von Geschwülsten behafteten Kranken 255
von Rzentkowski, C., Studien über die proteolytische Kraft des Mageninhalts 256
Aberastury, M., Ein Fall idiopathischer Sarcomatosis (Perrinscher Typus) 256

Seite

Aberastury, M., und Dessy, S., Ein Fall von Sarcomatosis beim Kaninchen 257
Nuttall, A., Diffuse Carcinomatosis des Magens und der Därme . . . 258
Lénárt, Z., und Donogány, Z., Ueber das primäre Carcinom der Nase 258
Ravenna, Beitrag zur Histiogenese der melanotischen Hautgeschwülste . 258
Marullo, A., Die hyaline Degeneration im Hautcarcinom 258
Beck, C., und Krompecher, E., Die feinere Architektur der primären Hautcarcinome 259
Wertheim, Zur Kenntnis der regionären Lymphdrüsen beim Uteruscarcinom 260
Kayser, Ueber einen in pathologisch-anatomischer Hinsicht bemerkenswerten Fall eines Dickdarmcarcinoms mit Ovarialmetastasen und ausgedehnter carcinomatöser Erkrankung der Haut (Cancer en cuirasse) 261
Bosc, F., Les épithéliomas parasitaires. La clavelée et l'épithélioma claveleux 262
Couzis, Die Krebskrankheit bei den griechischen Aerzten des Altertums 264
Zaïmis, Die Beziehung der Malaria zu den bösartigen Geschwülsten, besonders zum Krebse 265
Das Gesundheitswesen des Preussischen Staates im Jahre 1901 266
Hirschberg, Statistisches Jahrbuch der Stadt Berlin, 27. Jahrg., enthaltend die Statistik der Jahre 1900—1902 (zum Teil auch 1903) . . 266
Die Sterblichkeit nach Todesursachen und Altersklassen, sowie die Selbstmorde und die tödlichen Verunglückungen im preussischen Staate während des Jahres 1901 267
The Middlesex Hospital, W., Reports of the Medical, Surgical, Obstetric and Pathological Registrars for the year 1901 268
D'Arcy Power, Contribution to the distribution of cancer 268
Astro, P., Statistiek der Carcinoom-sterfte in de Gemeente Utrecht, gedurende tijd nak 1892—1902 268
Stenzel, W., Ueber Angiome, Carcinome und Chondrome der Milchdrüsen der Haustiere 270
Ritter, Ueber das gleichzeitige Vorkommen von Carcinom und Sarkom im Uterus 270
Reutter, Einige seltene Fälle von Carcinom 270
Thornley Stoker, On cancer of the lips 270
Kirchner, J., Das Endotheliom (Cylindrom) des Antrum Highmori . . 270
Fripp, A., und Jocelyn-Swan, R., Notes upon Sarcoma of the Tongue, based on an analysis of forty-four recorded cases 271
Bartha, G., und Onodi, A., Primärer Krebs der Stirnhöhle 272
Funkenstein, Ueber Osteochondrosarkome der Thyreoidea 272
Kuckein, R., Ueber zwei Fälle von Oesophaguscarcinom, welche unter dem Bilde eines Aortenaneurysmas verliefen 272
Miodowski, Drei bemerkenswerte Tumoren im und am Magen . . . 272
Thompson, W., Ein Fall von primärem Lebercarcinom bei einem 21-jährigen Mädchen 273
Vachell, H., und Stevens, W., Zwei seltene Fälle von Leberkrebs . 273
Blair Bell, W., Scirrhus der Brust bei einem Mann 273
Graul, G., Dickdarmcarcinom und Enteritis membranacea 273
Littlewood, H., Ueber maligne Erkrankungen des Colons 273
Ball, Ch., Ueber Pathologie und Symptomatologie des Adenoms und Adeno-Carcinoms des Rectums 274
Beesten, Myommetastasen in Leber, Lunge und in der Muskulatur . . 274
Hayami (Tokio), Eine angeborene Nierengeschwulst mit verhornten Epithelzellen 274
de Josselin de Jong, R., Ein Fall von Carcinoma papillare des Nierenbeckens 274
Woolley, Ein primärer, carcinomatoider Tumor der Nebennieren mit sarkomatösen Metastasen 275

Seite

Nuthmann, Ueber einen seltenen Fall von Gefässgeschwulst der Wirbelsäule 275
Monti, Die Erkrankungen der Harn- und Geschlechtsorgane bei Kindern 275
König, F., Ueber Carcinombildung in den Samenblasen im Anschluss an eine eigenartige Beobachtung von Rectumcarcinom 276
Szász, H., Beiträge zur Kenntnis des traubenförmigen Sarkoms der Gebärmutter 276
Hansen, Haemangioendothelioma intravasculare uteri 276
Lebhardt, A., Ein Fall von „Missed labour“ bei Carcinoma uteri . . 277
Semmelink, H., Ein Fall von Carcinoma recti während der Schwangerschaft und der Geburt 277
Kinoshita, Ein Fall von Schwangerschaft mit Cervixcarcinom . . . 278
Bluhm, A., Zur Kenntnis des Sarcoma botryoides mucosae cervicis infantum 278
Lange, M., Ein Fall von Endothelioma ovarii 279
Speiser, P., Ein Fall von Anus praeternaturalis mit seltener Aetiologie und seltener Lokalisation 279
Jenckel, Knöcherne Ankylose des Kniegelenkes bei periostalem Sarkom des unteren Femurdrittels 279
Wrede, Ein Beitrag zur Lehre von den Scheidensarkomen im Kindesalter 279
Schaldemose, V., Om Ledtilfälde ved Osteosarkomer i de lange Rörknogler 280
Harbitz, F., Multiple primäre svulster i Bensystemet (Myelosarkomer). (Multiple primäre Geschwülste im Knochensystem — Myelosarkome) . 280
Weber, L., Das Carcinom, seine frühzeitige Diagnose und operative Entfernung 280
Boyd, Stanley and Unwin, W., On series of cases of cancer of the tongue 281
Hutchinson jun., J., The diagnosis of epithelioma of the mouth from tertiary syphilitic and other lesions 281
Carless, A., Transhyoid pharyngotomy 281
Butlin, H., On cases in which I have experienced great difficulty in the diagnosis of cancer of the tongue 281
Whitehead, Excision of the tongue for cancer 282
Butlin, H., Ueber die Operationserfolge bei Zungenkrebs und über die Frühdiagnose dieser Krankheit 282
Lindenthal, Die doppelseitige Unterbindung der Aa. hypogastrica und ovarica bei inoperablem Uteruscarcinom 282
Pulawski, Mitteilung über das weitere Schicksal einer Speiseröhrenkrebskranken, welche mit Cancroin Adamkiewicz behandelt wurde . . . 283
Jacobson, W., A few lessons from fifty cases of operation for Carcinoma of the Tongue 283
Maas, F., Ueber Gewebswiderstände bei Carcinomen mit starker Zellproliferation 283
Lomer, R., Zur Frage der Heilbarkeit des Carcinoms 283
Alexander-Katz, Zur Prophylaxis des Magenkrebses, Vortrag, gehalten im Komitee für Krebsforschung 286
Engel, C. S., Ueber einen Versuch, mit Hülfe des Blutserums Carcinomatöser einen Antikörper herzustellen 287
Bender, O., Beiträge zur Geschwulstlehre 339
Feinberg, L., Ueber die Erreger der Krebsgeschwülste der Menschen und Säugetiere 340
—, Ueber das Gewebe und die Ursache der Krebsgeschwülste 341
v. Hansemann, Ueber Malakoplakie der Harnblase 341
Honda, Zur parasitären Aetiologie des Carcinoms 342
Meyer, G. (Gotha), Ueber die Beziehungen des adenoiden Gewebes zu bösartigen Geschwülsten 342

Seite

Fraenkel, L., Ueber Versuche, durch experimentelle Verlagerung von Keimgewebe Carcinom zu erzeugen 342
Morris, H., „The Bradshaw Lecture“ on Cancer and its origin . . . 343
Schmidt, M., Die Verbreitungswege der Carcinome und die Beziehung generalisierter Sarkome zu den leukämischen Neubildungen 346
Renshaw, G., Eine vergleichend-biologische Studie über die Natur des Carcinoms 347
Bashford, E., Krebsprobleme 347
Fischer, B., Ueber Gallengangscarcinome, sowie über Adenome und primäre Krebse der Zellen 348
Franke, Carcinoma cylindrocellulare gelatinosum oesophagi. Ein Beitrag zur Lehre von der Keimversprengung 348
Meyer, R., Ueber Adenom und Carcinombildung an der Ampulle des Gartnerschen Ganges 348
Fabozzi, Ueber die Histogenese des primären Krebses des Pankreas . . 348
Kundrat, Ueber die Ausbreitung des Carcinoms im parametranen Gewebe bei Krebs des Collum uteri 349
Olshausen, R., Ueber Impfmetastasen und Spätrezidive nach Carcinomoperationen 350
Schaudinn, F., Untersuchungen über die Fortpflanzung einiger Rhizopoden 350
Bristow, A., Hypothesis of Cohnheim concerning Carcinoma 351
Monsarrat, K., On a characteristic organism associated with cancer of the breast 352
Emanuel, C., Ueber die Genese und das Wesen der Netzhauttumoren (Diktyome) 352
Farmer, Bretland, J., Moore, J., and Walker, C., On the resemblances exhibited between the cells of malignant growths in Man and those of normal reproductive tissues 353
Heck, Vom Tannenkrebs 354
Keitler, Ueber traubenförmige Sarkome im Corpus uteri 354
Ulesco-Stroganowa, K., Ueber das maligne Uterusmyom (Leiomyoma malignum uteri) 354
Hitschmann, F. (Wien, Schautasche Klinik), Ein Beitrag zur Kenntnis des Corpuscarcinoms 355
Voigt, Ueber Carcinoma folliculoides ovarii 356
Schmauch, Das Syncytioma malignum vaginale p. p. matur. ohne Geschwulstbildung im Uterus und seine Aetiologie 357
Peham, H., Das traubige Sarkom der Cervix uteri 358
Birch-Hirschfeld, A., Beitrag zur Kenntnis der symmetrischen Orbitaltumoren 358
Laquer, B., Zur Carcinomfrage 360
Salomon, H., Zur Diagnose des Magencarcinoms 360
Korpjuweit, Ueber das Verhalten der grossen mononukleären Leukocyten und der Uebergangsformen (Ehrlich) bei Carcinoma ventriculi . . . 360
Williams, W. (Clifton-Bristol), Phimose als disponierendes Moment für Carcinom 361
Krompecher, Der Basalzellenkrebs 361
Nicolau, Sur le cylindrome de la peau 362
Parkes Weber, A case of multiple myeloma (myelomatosis) with Bence-Jones proteid in the urine 362
Abrikossoff, Ueber einen Fall von multiplem Myelom mit diffuser Verbreitung im Knochenmark 362
Saltykow, Beitrag zur Kenntnis des Myeloms 363
Lichtwitz, Ueber einen Fall von Sarkom der Dura mater und über dessen Beziehung zu einem vorangegangenen Trauma 363
Pes, O., Ueber einen Fall von primitivem Tumor der Tränendrüse . . . 363
Schulze, W., Zur Kenntnis der epithelialen Tränendrüsentumoren. (Aus der Universitätsaugenklinik in Freiburg i. Br.) 363

Seite

Bielsky, A., Ein Fall von Sarkom im atrophischen Auge 364
Reis, W., Ein Beitrag zur Kasuistik der peribulbären Carcinome . . . 365
Kayser, B., Ueber ein primäres Irissarkom, entstanden in einem Naevus vasculosus iridis 365
Harms, C., Ein Fall von Phthisis bulbi bei Aderhautsarkom 366
Krukenberg, F., Zur Lehre vom metastatischen Carcinom der Chorioidea. (Aus den Universitätsaugenkliniken in Rostock und Freiburg i. Br.) . 367
Derby, G., Ein Melanosarkom des Ciliarkörpers im allerersten Beginn der Entwickelung. (Aus der Universitätsaugenklinik in Freiburg i. Br.) . 367
Parsons, H., Ueber einen Fall von Ringsarkom des Ciliarkörpers . . 368
Fehr, Ein Fall von peripapillärem Sarkom mit Ausbreitung auf den Sehnerv und seine Scheiden 368
Schridde, Ein Rundzellensarkom der Parotis 369
Cozzolino, V., Melanosarkom der Nasenschleimhaut mit Untersuchungen über die Entstehung des melanotischen Pigments 369
Rosenberg, A., Beobachtungen über Pachydermie und weisse Geschwülste des Kehlkopfes 370
Musser, J., Primary Cancer of the Lung 371
Pye-Smith, R., Two cases of cerebral tumour successfully removed by operation 371
Josefson, A., Primärer Lungencancer 372
Oelreich, J., Ueber maligne Lungen- und Pleuratumoren 372
Feldt, A., Zur Diagnose maligner Brusthöhlengeschwülste intra vitam . 373
Eriksson, E., Sarcoma humeri et scapulae dextrae. Exstirpatio brachii et scapulae dextrae. Heilung 373
Hampeln, P., Zur Pathologie des Oesophaguscarcinoms 374
Rodhe, E., Einige Worte über die histologische Untersuchung von zum Zweck der Diagnosenstellung ausgehebertem Mageninhalt 374
Schmidt, G., Cancer ventriculi 375
Alessandri, R., Ueber einen Fall von gestieltem Magensarkom nebst Bemerkungen über einige Bindegewebsgeschwülste des Magens . . 375
Bäärnhielm, G., Cancer pylori. Pylorektomie, Gastroenterostomie, Enteroanastomose. Heilung 376
Kelling, G., Ein Fall von Magencarcinom mit erfolgreich operierter Fistula gastrocolica und zwei später spontan entstandenen Gastroenterostomien nach Hackerschem Typus 376
Koch, P., Ueber Fistula gastrocolica carcinomatosa 376
Rodhe, E., Tre fell afprimär lefverkancer (Drei Fälle von primärem Leberkrebs) 377
Ljunggren, A., Ueber Krebs in der Gallenblase 378
Huguenin, Ueber einen Fall von Gallenblasenruptur mit tödlicher Blutung infolge eines Carcinoma hematodes an der Vereinigungsstelle der drei Hauptgallengänge, nebst Bemerkungen über einige gleichzeitige Leber- und Pankreasveränderungen 378
Saalfeld, E., Diabetes und Hautkrankheiten 378
Norris, Ch., Primary Carcinoma of the Vermiform Appendix and the Report of a base 379
Kaijser, F., Fall von Cancer coli ascendentis, von Cancer cerv. uteri, von Cancer renis dext., von Cancer recti, von Cancer vesicae 379
Colmers, Ueber Sarkome und Endotheliome des Penis; im Anschluss an die Beobachtung eines Blutgefässendothelioms der Corpora cavernosa . 380
Tillmann, G., Carcinoma epitheliale glandis penis et praeputii ulceratum 380
Einar Key, Ein Fall von pigmentiertem Penissarkom 380
Steinert, Ueber die embryoiden Geschwülste der Keimdrüsen und über das Vorkommen chorionepitheliomartiger Bildungen in diesen Tumoren 381
Raschke, Beitrag zur Kasuistik der primären Vaginaltumoren 381
Maly, Beitrag zur Aetiologie des Carcinoma vaginae 381

Seite

Tiburtius, F., Collumcarcinom von kurzer Dauer und geringer Ausbreitung bei hochgradiger Lymphdrüsenmetastase 382
Oehlecker, F., Drüsenuntersuchungen bei 7 Fällen von Uteruscarcinom . 382
Pompe van Meerdervoort, N., Ein Papilloma malignum mucosae corporis uteri 383
Gottschalk, Der erste Fall von Myoperithelioma uteri malignum . . 384
Franqué, O. v., Ueber Chorioepithelioma malignum 385
Busse, Ueber Chorioepitheliome, die ausserhalb der Placentarstelle entstanden sind 386
Zondek, Ein Fall von chorio-villöser Neubildung 386
Franqué, O. v., Carcino-Sarko-Endothelioma tubae 387
Stauder, A., Ueber Sarkome des Ovariums 387
de Haan, Primäres Angiosarcoma alveolare multiplex der Leber bei einem 4 Monate alten Kinde 388
Breinl, A., Ueber einen Fall von in die Bauchhöhle hinaus gewachsenem Sarkom des Wirbelkanales bei einem sechsmonatlichen Fötus . . . 388
Joseph, E., Ueber angeborene bösartige Neubildungen 389
Strong, L., Congenital tumors of the kidney; with a report of two cases 389
Senator, M., Ein Fall von Spindelzellensarkom im Nasenrachenraum eines fünfjährigen Knaben 390
Zuppinger, Der Darmkrebs im Kindesalter 390
Vogel, K., Zur Therapie der Sarkome der langen Röhrenknochen . . 391
Lundblad, O., Några fall af operation å magsäcken. (Einige Fälle von Magenoperationen) 392
Hiost, C af Ornäs, Bidrag till tunntarmsarkomets kasuistik. (Beitrag zur Kasuistik des Dünndarmsarkoms) 393
Heidemann, W., Die radikale Entfernung der krebsigen Gebärmutter und Scheide auf abdominalem Wege 394
Olshausen, Zum Vergleich der vaginalen und abdominalen Operationsmethode bei Carcinoma uteri 394
Brand, A., The causation of cancer 395
Rudinger, C., Befund von „langen“ Milchsäurebazillen im Harn bei einem Falle von Carcinoma ventriculi 466
Mallory, Scarlet Fever. Protozoon-like bodies found in four cases . . 466
Prowse, J., The relation of vesicular mole to chorion carcinoma . . . 467
Kroemer, Ueber die Lymphorgane der weiblichen Genitalien und ihre Veränderungen bei Carcinoma uteri 468
Opitz, E., Zwei ungewöhnliche Uteruscarcinome nebst Bemerkungen zur Theorie der bösartigen Geschwülste 468
Zaayer, J., Beiträge zur Kenntnis des Ursprunges und des Baues der Naevuszellen der Naevotumoren 470
Mohr, H., Das Narbencarcinom 471
Fabry, J., und Trautmann, H., Beiträge zur Pagetschen Erkrankung . 471
Stoerk, O., Melano-Sarcomatosis piae matris 472
Hoffmann, R., Ueber einen Fall von malignem Plasmom 473
Hoffmann, Ueber das Myelom, mit besonderer Berücksichtigung des malignen Plasmoms. Zugleich ein Beitrag zur Plasmazellenfrage . . . 473
de Quervain, F., De l'origine néoplasmes malins 474
v. Brunn, Ueber den primären Krebs der Extremitäten 474
Cancer research in Australia 474
Peham, H., Das primäre Tubencarcinom 475
Krysztatowicz, F., Ein Fall von multiplen idiopathischen Hautsarkomen 476
Westenhöffer, Pachymeningitis carcinomatosa haemorrhagica interna productiva mit Colibacillosis agonalis 476
Bartha, G., und Onodi, A., Primäres Carcinom der Stirnbeinhöhle . 476
Citelli, S. (Catania), Cylindrom des Sinus sphenoidalis 477
Lund, F. B., A case of sarcoma of the lower jaw 477

Seite

Harry, C. L., Papillary adenocystoma of the thyroid and accessory thyroid glands 478
Reis, W., Ueber einige seltenere Geschwülste des Augapfels epithelialer Natur 478
Baas, K., Primäres Epitheliom der Cornea 479
Unger, K., Zur Klinik des primären Endothelioms der Pleura . . . 479
Thoinot et Delamare, Cancer du sein avec métastases hypophysaires, parahypophysaires et osseuses 480
Elder, J. M., Atrophic scirrhus of one mammary gland associated with Paget's disease of the nipple on the opposite side 480
Oettinger, De la dégénérescence cancéreuse de l'ulcère simple de l'estomac 480
Bret, J., Contribution à l'étude du polyadénome polypeux et de l'adéno-papillome de l'estomac 480
Hermann, M., Netz- oder Magensarkom? 481
Patel, M., et Cavaillon, P., Deux observations d'exclusion unilatérale dans les cas de tumeurs malignes du gros intestin 481
Christian, Secondary carcinoma of the liver, with report of a case in which the liver weighed 15, 110 gms 481
Landsteiner, K.. Ueber das Sarkom der Gallenblase 481
Schmidlechner, K., Sarcoma omenti fusocellulare 482
v. Mikulicz, Chirurgische Erfahrungen über das Darmcarcinom . . . 482
Thorndike und Cunningham, Hypernephroma 483
de Josselin de Jong, Ein Fall von Carcinoma papillare des Nierenbeckens 483
Everett, L., A case of double malignant tumor of the testicle . . . 484
v. Frisch, Ein Fall von Carcinom der Bartholinischen Drüse 484
Kirchgessner, Ph., Ueber Endothelioma cervicis uteri 484
Hansen, P. N., Beitrag zur Lehre von den Sarkomen des Uterus . . 485
v. Hibler, Endothelkrebs der Pleura im Kindesalter 485
Korolkow, P., Ein Fall von Retroperitoneallymphosarkom bei einem 3-jährigen Mädchen 486
Orlow, W., Zur Frage der radikalen Therapie des Uteruscarcinoms . . 486
Ansin, J., Die Chirurgie des Magencarcinoms 486
Monprofit, La gastro-entérostomie est-elle légitime chez les cancéreux? . 486
Zeller, O., Zur Exstirpation der Beckengeschwülste 487
Martina, A., Exstirpation eines Beckenmelanomes 487
Orthmann, E. G., Gebärmutterkrebs und Schwangerschaft; nebst Beitrag zur Lehre vom vaginalen Kaiserschnitt 488
v. Herff, Vaginale oder totale Uterusexstirpation bei Uteruscarcinom . 488
Lejars, F., Utilité et limites de l'action chirurgicale dans le cancer . . 489
Winter, G., Die Bekämpfung des Uteruskrebses 489
Winter, G., Der Erfolg der „Bekämpfung des Uteruskrebses" in Ostpreussen 491
Flaischlen, N., Zur Dauerheilung des Uteruscarcinoms 492
Exner, A., Ueber die Behandlung von Oesophaguscarcinomen mit Radiumstrahlen 492
Exner, A., Ueber die Art der Rückbildung von Carinommetastasen unter der Einwirkung der Radiumstrahlen 493
v. Mikulicz, J. u. Fittig, O., Ueber einen mit Röntgenstrahlen erfolgreich behandelten Fall von Brustdrüsenkrebs 493
Romkes, P. C., Tierexperimente zur Gewinnung eines carcinolytischen Serums 494
de Brignoles, R., Quelques observations de l'ulcérations cancéreuses traitées par l'acide arsénieux 495
Masing, E., Zur Anwendung der Lumbalpunktion bei Hirntumoren . 496

Seite

IV. Uebersicht über wissenschaftliche Arbeiten betr. Krebsleiden, welche seit Anfang Oktober 1902 im Laufe des Jahres 1903 — bis Ende September — im Buchhandel erschienen oder in Fachzeitschriften veröffentlicht sind.

Von Geh. Regierungsrat Dr. med. Rahts-Berlin.

1. Arbeiten betr. die Anatomie (Histologie) und Aetiologie der Krebsgeschwülste; Beziehungen des Krebses zu den anderen Krankheiten 87, 167, 288, 395
2. Arbeiten betr. die Verbreitung der Krebskrankheit und die Häufigkeit ihres Auftretens. Statistische Untersuchungen 88, 168, 289, 396
3. Arbeiten betr. den Krebs einzelner Organe. Kasuistik. Krebs bei Tieren und Pflanzen 89, 169, 289, 396
4. Arbeiten betr. die operative Beseitigung der Krebsgeschwülste 90, 170, 290, 397
5. Arbeiten betr. sonstige Heilversuche bei Krebsleiden und die Prophylaxe der Krebserkrankungen 91, 171, 290, 397

V. Vermischtes.

Lord Lister zum Ehrenmitglied des Komitees für Krebsforschung ernannt 291
Personalien des Komitees für Krebsforschung 291, 398, 496
Hinweis auf die Krebsforschung im Bericht über „Das Gesundheitswesen des preussischen Staates im Jahre 1901“ 291
Begründung des Württembergischen Landeskomitees für Krebsforschung in Stuttgart am 10. Dezember 1903 292
Krebssammelforschung in Griechenland (Larissa) 292
Vorstandswahl des Württembergischen Landeskomitees für Krebsforschung am 10. März 1904 398
Zunahme der Todesfälle an Krebs in dem eigentlichen London (administrative county of London) in den letzten fünfzig Jahren 398
Bildung von Landeskomitees für Krebsforschung in den Bundesstaaten . 496
Errichtung eines Institutes für Krebsforschung in Heidelberg 496

VI. Abbildungen im Text und Tafeln.

a) Textabbildungen.

Graphische Aufstellungen der spanischen Krebssammelforschung 1902 über die Verteilung der einzelnen Krebsarten nach den zuerst befallenen Organen 58
Skizze (1) der Krebssterblichkeit in 100 Jahren auf 1000 Einwohner in Augsburg 176
Skizze (2) der Tuberkulosesterblichkeit in 10 Jahren auf 1000 Einwohner in Augsburg 177
Skizze (3) der Sterblichkeit überhaupt in 10 Jahren auf 1000 Einwohner in Augsburg 178
Infektion einer Monasart mit Bodo saltans (Flagellate). Nach E. Franco in Naturwissenschaftl. Wochenschr., 1904 311
In die Länge gezogene Krebszellen fast von der Gestalt wuchernden Bindegewebes. Das Bild einem Sarkom nicht unähnlich (Fig. 1) 324
Proliferation der Harnepithelien bei einem ausgeweiteten Harnkanälchen — Geburtsstätte des Tumors (Fig. 2) 329
Geburtsstätte des Krebstumors im Harnkanälchen. Querschnitt (Fig. 3) . 329
Die 3 Stadien der Anaplasie der krebsigen Entartung von Harnepithelien (Fig. 4) 330
Das Krankenhaus für Krebskranke an der Universität zu Moskau (Fig. 1) 335
Pachydermie eines Bronchus 2. Ranges ohne Carcinombildung, geschichtetes Pflasterepithel ohne atypische Wucherung mit Andeutung von Papillenbildung 450

Seite

Pachydermie des Bronchialepithels mit Carcinom, atypische Wucherung der Zellen, Verbindung mit Epithelzapfen der Schleimhaut 451
Aus der beginnenden Carcinose einer pachydermalen Bronchialstelle . . 451

b) Tafeln.

Mikroskopische Abbildungen von der Taubenpocke (Tafel I) . . . . zu 111
Plan von Augsburg, mit Krebssterbehäusern (Anlage 1) . . . . . zu 175
Situationsplan der Krebssterbehäuser von Augsburg (Anlage 1, Ergänzung) zu 175
Geologische Verhältnisse des Stadtgebietes von Augsburg (Anlage 2) . zu 175
Die Grundwasserabstände von der Bodenoberfläche der Stadt Augsburg (Anlage 3) . . . . . zu 178
Die offenen Wasserläufe des Stadtgebietes von Augsburg (Anlage 4) . zu 178
Lage der Höhe über der Nordsee von verschiedenen Stadtpunkten der Stadt Augsburg (Anlage 5) . . . . . zu 178
Mikroskopische Abbildungen aus einem Tumorstücke von Carcinoma mammae recidivum (grosse Tumorzellen mit Einschlüssen — Vogelaugen), von Zellen aus der Lebermetastase eines Magencarcinoms (Tafel II) zu 313
Mikroskopische Abbildungen von einer Mesenterial-Lymphdrüse bei Magencarcinom (Tafel III) . . . . . zu 314
Sarcomatosis peritonei (Versuch No. 21) (Taf. IV) . . . . . zu 426
Sarcomatosis peritonei (Versuch No. 22) (Taf. V) . . . . . zu 426
Sarcoma cutis (Rezidiv, Versuch No. 24) (Taf. VI) . . . . . zu 428

Mitteilungen aus Finsens Medicinske Lysinstitut (Finsens medizinisches Lichtinstitut), Kopenhagen. Herausgegeben von Prof. Dr. **Niels R. Finsen.** 5. und 6. Heft. Mit 9 Abbildungen im Text. Preis: 8 Mark.

Inhalt: Resultate der Lichtbehandlung bei unseren ersten 800 Fällen von Lupus vulgaris. Von Niels R. Finsen und H. Forchhammer. (Fortsetzung von: Die Anwendung von konzentrierten chemischen Lichtstrahlen in der Medizin von Niels R. Finsen.)

Die Bekämpfung des Lupus Vulgaris. Vortrag bei der Herbstkonferenz im „Internationalen Central-Bureau zur Bekämpfung der Tuberkulose". Berlin 1902. Von Prof. Dr. med. **Niels R. Finsen** in Kopenhagen. Mit 24 Tafeln und einer Statistik über 800 mit der Lichtmethode behandelte Fälle. 1903. Preis: 2 Mark.

Die Finsensche Methode hat bekanntlich das größte Aufsehen in medizinischen Kreisen erregt, und ihre Fortschritte werden mit großem Interesse verfolgt. Die vorliegende Zusammenstellung wird deswegen nicht nur für Dermatologen und Kliniker von Wert sein, sondern auch jeder praktische Arzt, dem ja in seiner Praxis fortdauernd Lupusfälle begegnen, wird die kleine Schrift gern lesen.

Wiener klinische Rundschau 1903, Nr. 32 vom 9. August:

Eine imposante Statistik veröffentlicht Finsen aus seinem Medicinske Lysinstitut in Kopenhagen. Im Verlaufe von sieben Jahren wurden hierselbst 804 Lupuskranke mit konzentriertem Lichte behandelt. . . .

Wiener klinische Wochenschrift 1903, Nr. 12:

. . . Für den Arzt ist die kleine Broschüre in doppelter Hinsicht von Interesse. Sie gibt eine Statistik über die Erfolge der Lichtbehandlung an 800 Lupuskranken, die vom November 1895 bis 1. Januar 1902 im Kopenhagener Institut behandelt worden sind. . . .

Handbuch der pathogenen Mikroorganismen. Unter Mitwirkung von Medizinalrat Dr. **Rudolf Abel,** Berlin, Prof. Dr. **M. Beck,** Berlin u. v. a., herausgegeben von Prof. Dr. **W. Kolle** und Prof. Dr. **A. Wassermann** in Berlin. Mit zahlreichen Abbildungen im Text und einem Atlas photogr. Tafeln nach Originalaufnahmen zusammengestellt von Prof. Dr. E. Zettnow in Berlin. Der Text wird vollständig in etwa 22 Lieferungen zu 4 Mark, der Atlas in 6 Lieferungen zu 2 Mark. **Einzelne Hefte des Textes und des Atlas werden nicht abgegeben; der Ankauf des Textes verpflichtet zur Abnahme des Atlas.** — Bisher erschien: **Lieferung 1—19 (Text). Der Atlas ist vollständig.** Ausführliche Prospekte sind durch jede Buchhandlung zu beziehen.

Der Basalzellenkrebs. Eine Studie betreffend die Morphologie und Histogenese der Basalzellentumoren, namentlich des Basalzellenkrebses der Haut, der Pflasterepithel-Schleimhäute, Brustdrüsen, Speichel-Schleimdrüsen und Ovarien, sowie dessen Beziehungen zu den Geschwülsten im allgemeinen. Von Dr. **E. Krompecher,** Privatdozent für pathologische Histologie und Bakteriologie und Adjunkt am pathologisch-anatomischen Institute Nr. II der Königl. ungar. Universität zu Budapest. Mit 12 Tafeln und einer Textfigur. 1903. Preis: 20 Mark.

Soeben erschien:

Die physikalische Therapie im Lichte der Naturwissenschaft. Von Dr. **Willy Mueller,** Besitzer und Leiter der physikalisch-diätetischen Heilanstalt Dorotheenbad-Gotha. Preis: 2 Mark 40 Pf.

Die akute, nicht eitrige Thyreoiditis und die Beteiligung der Schilddrüse an akuten Intoxikationen und Infektionen überhaupt. Von Dr. **F. de Quervain,** Privatdozent der Chirurgie an der Universität Bern und chirurgischer Oberarzt am Spital in Chaux-de-Fonds. Mit 6 photographischen Tafeln. (Supplementband zu den Mitteilungen aus den Grenzgebieten der Medizin und Chirurgie.) Preis: für Abnehmer der Mitteilungen 7 Mark, Einzelpreis: 8 Mark.

Die Verbreitungswege der Karzinome und die Beziehung generalisierter Sarkome zu den leukämischen Neubildungen. Von Prof. Dr. **Martin B. Schmidt,** I. Assistenten am pathologischen Institut zu Strassburg. Mit einer Tafel und einer Figur im Text. 1903. Preis: 2 Mark 80 Pf.

Klinisches Jahrbuch.

Im Auftrage

des Königlich Preussischen Herrn Ministers der geistlichen, Unterrichts- und Medizinal-Angelegenheiten

unter Mitwirkung der Herren

Prof. Dr. **M. Kirchner** und Dr. **Naumann**
Geh. Ober-Med.-Rat Wirkl. Geh. Ob.-Reg.-Rat

herausgegeben von

Prof. Dr. **Freih. v. Eiselsberg,**
in Wien

Prof. Dr. **Flügge,**
Geh. Med.-Rat in Breslau

Prof. Dr. **Freih. v. Mering** und Prof. Dr. **Werth**
in Halle a. S. Geh. Med.-Rat in Kiel

Zeitschrift für Krebsforschung.

Erster Band. Fünftes Heft.

Jena
Verlag von Gustav Fischer
1904.

Frommannsche Buchdruckerei (Hermann Pohle) in Jena — 2682